

Posterior positionele plagiocefalie: review van de literatuur en osteopathische benadering.

Auteurs: Frank Zweedijk, D.O.-M.R.O., Wouter Bekaert, D.O.-M.R.O.

Samenvatting

De laatste 10 jaar is de incidentie van kinderen met plagiocefalie beduidend toegenomen in de medische en osteopathische praktijk. In deze review wordt een overzicht gegeven van de klassiek-medische en osteopathische literatuur met betrekking tot posterior positionele plagiocefalie. De raakpunten in onderzoek en behandeling tussen de verschillende medische stromingen worden vermeld en besproken. Vooral in diagnostiek vinden we duidelijke gelijkenissen terug, terwijl de behandelmethoden uiteenlopen. Het valt hierbij op dat de osteopathie de intrinsieke afwijkingen van het cranium onderzoekt en behandelt. De posterior positionele plagiocefalie wordt geïnduceerd door een lateral strain letsel in de SSB. Hierbij kan een onderscheid gemaakt worden tussen een primaire en een secundaire plagiocefalie, en wordt als dusdanig osteopathisch behandeld. Verder onderzoek hieromtrent, is een elementaire noodzaak om de dialoog met de klassiek-medische wereld open te houden. Toch lijkt een multidisciplinaire behandelingsstrategie, waarvan de osteopathie een fundamenteel deel uitmaakt, de meeste slaagkansen op volledig herstel te geven.

briefwisseling:

F.P. Zweedijk, W.P.J. Bekaert
p/a Osteopathisch centrum Arnhem
Korenbloemlaan 3A
4341 JD Arnhem
nvo.osteo@planet.nl



Inleiding

Steeds meer kinderen en pasgeborenen met een asymmetrie in het cranium worden gezien in de pediatrie en osteopathische praktijk. Wat is eigenlijk de etiologie van een dergelijke misvorming? Bestaan er varianten in plagiocefalie? Wat is de courante therapie? Welke prognose hebben deze patiëntjes? Is osteopathische interventie geïndiceerd?...

In deze review trachten we een duidelijk antwoord te geven op deze vragen, door een overzicht te geven van de klassiek medische (medline) literatuur. Daarnaast werden tal van osteopathische tijdschriften en uitgaven geconsulteerd, die de osteopathische benadering in het onderzoek en de behandeling van plagiocefalie onderbouwen.



A. Review van de medische literatuur

Definitie

Plagiocefalie is een asymmetrische vervorming van de schedel, waarbij het anterieure deel van één zijde van de schedel en het posterieure deel van de andere zijde van de schedel meer ontwikkeld zijn dan hun tegenhangers.¹ Plagiocefalie wordt vaak in één adem vermeld met craniosynostosis, maar niet elke plagiocefalie wordt veroorzaakt door een craniosynostosis. Een craniosynostosis heeft daarentegen wel altijd een vervorming van de schedel tot gevolg. Welke vervorming hangt af van de aangedane sutuur. Zo kan een occipitale plagiocefalie ontstaan door een unilaterale synostosis van de sutura lambdoidea, een frontale plagiocefalie kan ontstaan door een unilaterale synostosis van de sutura coronale. Trigonocefalie ontstaat door fusie van de sutura metopica, brachiocefalie door bilaterale fusie van de sutura coronale, scafocefalie (of dolichocefalie) door fusie van de sutura sagittale.^{2,3} (Figuur 1 geeft een overzicht van de meest voorkomende afwijkingen).

In onze studie hebben we het enkel over de deformational occipital plagiocephaly, verder "posterior positionele plagiocefalie" genoemd.

Etiologie

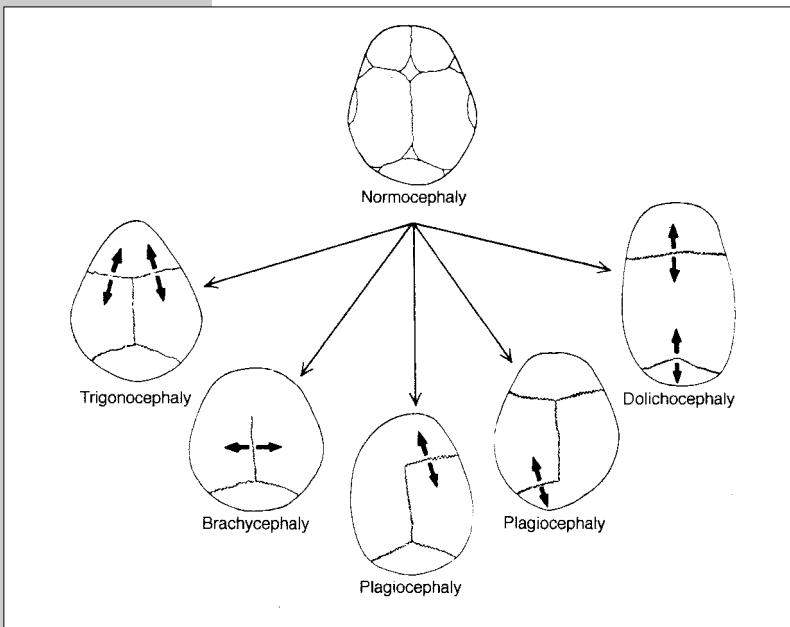
In april 1992 werd door the American Academy of Pediatrics aanbevolen om gezonde pasgeborenen op de rug of de zijde te slapen te leggen om de kans op wiegendood te verminderen. Sinds de zogenaamde "Back to Sleep Campaign" in de Verenigde Staten werd er een verhoogde incidentie vastgesteld van kinderen met vervormingen van cranium en aangezicht.⁶ Verschillende studies vermelden dan ook een verband tussen de positionering van het kind en plagiocefalie.^{6,7,5}

Peitsch et al. onderzochten baby's meteen na de geboorte en gingen na of er een verband was tussen fysieke kenmerken, antropometrische craniale metingen en gegevens over zwangerschap en bevalling. Bij 13% van de baby's vonden zij gelokaliseerde craniale afvlakking, bij 11% vonden zij andere afwijkingen van de normale schedelvorm. De volgende risicofactoren voor craniale vervorming werden geïdentificeerd:

- geassisteerde vaginale partus
- lange arbeid
- ongebruikelijke uitgangshouding tijdens partus
- primipariteit
- mannelijk geslacht

Opvallend is dat in dezelfde studie craniale afvlakking bij tweelingen een incidentie had van maar liefst 56%. Dit toont aan dat ook intra-uteriene factoren een invloed hebben op plagiocefalie.⁷ Dit standpunt wordt gedeeld door Littlefield et al. In een tweevoudige studie onderzochten zij het verband tussen tweelingen en plagiocefalie. Tweelingen hebben significant meer kans om plagiocefalie te ontwikkelen dan enkelingen. Tweelingen hebben ook vaker een geschiedenis van "in utero constraint", prematuriteit, laag geboortegewicht of worden gedurende een tijd beademd.⁸ Verder vergelijkt deze studie meer dan 140 paar tweelingen onderling. Hierbij werd vastgesteld dat de intra-uteriene positie een prominente rol speelt in het voorkomen en de ernst van plagiocefalie. Het in utero laagstgelegene kind heeft een verhoogd risico om plagiocefalie te ontwikkelen tengevolge van de meer restrictieve omgeving tijdens het laatste trimester van de zwangerschap.⁹

Golden et al. vonden dat een onevenwicht in de mm. sternocleidomastoidei of een congenitale musculaire torticollis voorlopers kunnen zijn van positionele plagiocefalie.¹⁰ Door deze torticollis zal het kind het hoofd bij voorkeur naar één zijde roteren. De initiële plagiocefalie neemt vervolgens toe ten gevolge van de zwaartekracht



Figuur 1: ▲
verschillende vervormingen cranium.²

Indien de posterior plagiocefalie geen gevolg is van een synostosis van de sutura lambdoidea, spreken we van een "deformational occipital plagiocephaly". Huang et al. beschrijven bij deze vorm een "functionele" synostosis van de sutura lambdoidea.⁴ Moss beschrijft dat een synostosis van de sutura lambdoidea uiterst zeldzaam is. In negen jaar tijd heeft hij op meer dan 100 craniofaciale operaties, slechts twee gevallen met een lambdoidale synostosis chirurgisch gecorrigeerd.⁵



en het hoofdje neigt altijd terug naar de vlakke kant te rollen. Indien het hoofdje vanuit craniale positie bekeken wordt, kan een parallellogramvorm onderscheiden worden. (zie figuur 2) Dit leidt tot secundaire afwijkingen, zoals asymmetrie in het aangezicht en in de positie van de oren.⁵

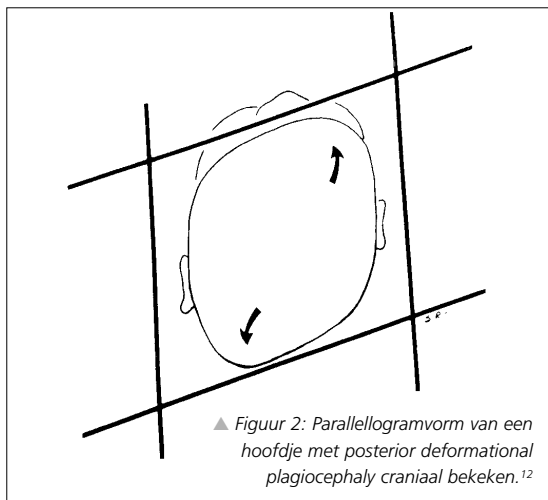
Diagnose

Het tijdstip van diagnosestelling is al een eerste factor die plagiocefalie kan doen vermoeden. Gemiddeld wordt de diagnose gesteld bij baby's met een leeftijd van 3,6 maanden.⁶ Ook naar prognose toe, is het tijdstip van diagnose belangrijk (cf. infra) Vles et al. vonden dat de asymmetrie in de schedel bij jongens sneller te zien is dan bij meisjes. Bij jongens wordt de schedelasymmetrie door de ouders gemiddeld vastgesteld op 6,3 (± 4.6) weken en bij meisjes op 8,9 (± 5.1) weken.¹¹

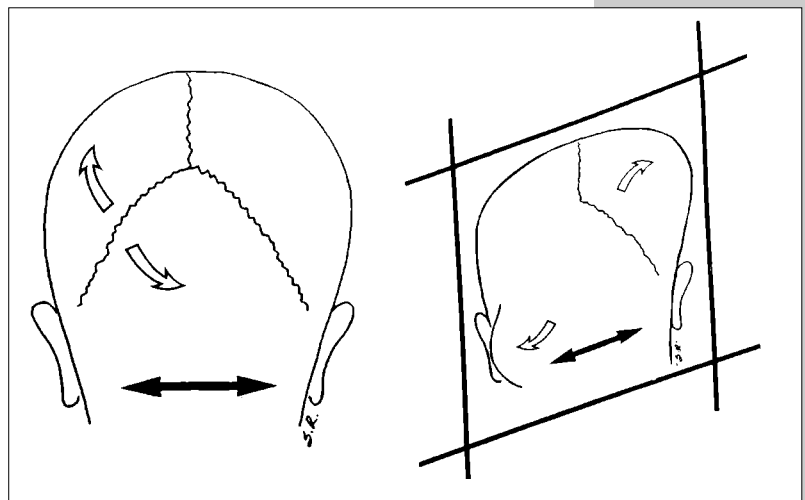
Klinisch kan men volgende kenmerken aantreffen bij een kind met plagiocefalie:

- occipitale afvlakking
- contralaterale afvlakking van het voorhoofd
- laagstand van de wenkbrauw
- verschuiving van de oren⁶

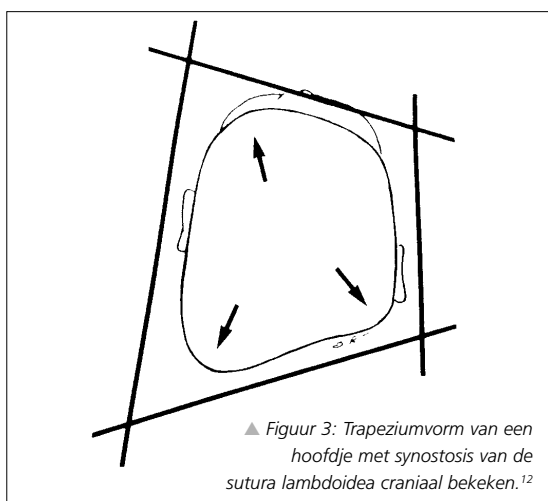
Niettemin de kleine incidentie van plagiocefalie ten gevolge van fusie van de sutura lambdoidea is het toch belangrijk om de differentiaaldiagnose te stellen met positionele plagiocefalie, aangezien de therapieën duidelijk verschillen. Differentiaaldiagnose door middel van RX of CT-scan geeft in de meeste gevallen een duidelijk beeld, toch kunnen klinisch al duidelijke verschillen te zien zijn. Craniaal zicht geeft een parallellogramvorm bij het kind met positionele plagiocefalie, in tegenstelling tot een trapeziumvorm bij een kind met plagiocefalie ten gevolge van synostosis.¹² (zie figuur 3) Ook het posteriorzicht van de schedel toont duidelijke verschillen. Bij een positionele plagiocefalie groeit de schedel loodrecht op de sutuur, wat kan resulteren in homolaterale occipitale afvlakking en heterolaterale occipitale uitstulping. De schedelbasis is horizontaal en er is een normale schedelvorm. Indien er een synostosis van de sutura lambdoidea aanwezig is, groeit de schedel parallel aan de vergroeide sutuur, wat resulteert in een heterolaterale parietale uitstulping en een homolaterale occipitomastoidale uitstulping. Er is tevens een homolaterale inferior verplaatsing van de schedelbasis en een parallellogramvorm van de schedel.^{12, 13} (zie figuur 4)



▲ Figuur 2: Parallellogramvorm van een hoofdje met posterior deformational plagiocephaly craniaal bekeken.¹²



▲ Figuur 4: posterior zicht van het cranium.¹²
Links: cranium met deformational plagiocefalie.
Rechts: cranium met synostosis van de sutura lambdoidea.



▲ Figuur 3: Trapeziumvorm van een hoofdje met synostosis van de sutura lambdoidea craniaal bekeken.¹²

Bij kinderen met positionele plagiocefalie kan secundair een asymmetrie van de mandibula ontstaan. Zo zal bij een rechter positionele plagiocefalie het rechter temporomandibulair gewricht naar anterior verplaatst worden (in combinatie met het rechter oor) secundair aan de rotatie van de schedelbasis. Bijgevolg kunnen we een deviatie van de kin naar links waarnemen.¹⁴

Klassieke behandeling

De behandeling van kinderen met plagiocefalie is een hele tijd controversieel geweest ten gevolge van de verschillende cijfers in de literatuur omtrent de relatieve fre-



Posterior positionele plagiocefalie: review van de literatuur en osteopathische benadering.

quentie van echte lambdoidale synostosis versus positionele plagiocefalie.¹⁵ Toch tonen bepaalde onderzoeken aan dat echte synostosis eerder zeldzaam is en bijgevolg wordt **chirurgische** interventie steeds meer op de achtergrond geplaatst in de behandeling van occipitale plagiocefalie.^{4, 5, 15}

In de niet chirurgische therapieën kunnen er twee soorten onderscheiden worden: de behandeling door middel van orthesen en de behandeling door herpositionering. De orthesebehandeling wordt klassiek de “**helmtherapie**” genoemd. Hierbij krijgt het kind een “helm” aangepast die een lichte druk uitoefent op de meest prominente zones van het cranium en ruimte openlaat ter hoogte van de afgevlakte zones opdat die optimaal zouden kunnen ontwikkelen.¹⁵ (Zie *Figuur 5*)

hoofdje bij kinderen met een milde tot matige positionele plagiocefalie. Deze oefeningen werden aan de ouders aangeleerd en dienden meermaals per dag bij het kind uitgevoerd te worden. De resultaten van deze studie toonden dat de behandeling zonder orthese een gelijkwaardige verbetering geeft dan de orthesebehandeling.⁵

Prognose

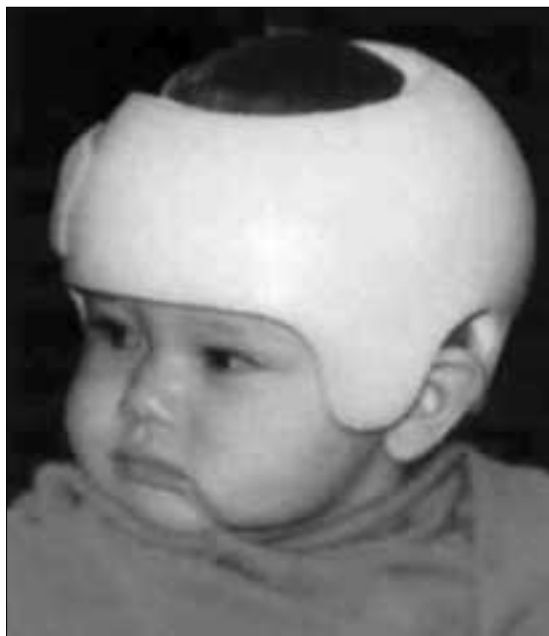Vles et al. vonden dat de verbetering van de vorm van de schedel het grootst is bij kinderen met de meest ernstige afwijking. In deze studie werden er geen correlaties gevonden tussen de leeftijd waarop de behandeling startte, de duur van de behandeling en de graad van verbetering. Gemiddeld werd verbetering vastgesteld na $5,3 \pm 3,8$ weken en na $24,1 \pm 26,9$ weken voor respectievelijk de behandeling met en zonder orthese.¹¹

Carson et al. ontwikkelden eveneens een orthese om plagiocefalie te behandelen. Hun studie toont aan dat de therapie de beste prognose heeft bij kinderen jonger dan 1 jaar.¹⁷ Dit leunt sterk aan bij de bevindingen van Teichgraeber et al., die menen dat de leeftijd waarop de behandeling start geen significante rol speelt in het voorspellen van de resultaten van die behandeling. Niettegenstaande dit statement startten zij de “helmtherapie” in ditzelfde onderzoek vóór de leeftijd van 1 jaar en boekten hierbij goede resultaten.¹⁸ Ook andere studies tonen het belang aan van vroegtijdige behandeling. Aangezien de meeste kinderen met posterior plagiocefalie open craniale suturen hebben en, in theorie, nog voldoende potentieel hebben om craniaal te groeien, is het aannemelijker om de afwijking van de schedel in eerste instantie niet-chirurgisch te behandelen.^{19, 15}

Wanneer we het cranium bij een volwassen populatie bekijken, zien we dat het aantal mensen met een asymmetrie duidelijk minder is in deze leeftijdsgroep dan bij een neonatale populatie. Sommigen vermoeden dan ook dat het natuurlijke herstelproces van het cranium vele misvormingen uit de kindertijd spontaan corrigeert.⁵

Miller et al. onderzochten of kinderen met positionele plagiocefalie een groter risico liepen om later op schoolleeftijd een achterstand te ontwikkelen. Maar liefst 39,7% van de kinderen met persisterende positionele plagiocefalie kreeg later op schoolleeftijd extra hulp zoals; specifieke assistentie in het onderwijs, fysiotherapie, bezigheidstherapie of spraaktherapie. Diepgaander onderzoek toont aan dat, in deze groep, de jongens die een geschiedenis van “uterine constraint” hadden het grootste risico liepen om daaropvolgende schoolproblemen te ontwikkelen.²⁰ Panchal et al. onderzochten kinderen met positionele plagiocefalie op mentale en psychomotorische ontwikkelingsstoornissen.


Figuur 5: illustratie van helmtherapie.¹⁶



Behandeling door **herpositionering** betekent in eerste instantie het kind niet toelaten op de afgevlakte zijde te liggen. Tevens moet ook de omgeving van het kind hierop aangepast worden, m.n. de inrichting van de kinderkamer, de mobiel boven het bedje, de positie van het bedje in relatie tot deur en raam, speelgoed of felgekleurde voorwerpen in de omgeving van het bedje, de plaats van het kinderzitje in de wagen en alles wat het kind aanspoort om op de afgevlakte zijde te liggen.¹³

Behandeling door herpositionering geeft hetzelfde resultaat als de “helmtherapie”, maar vraagt doorgaans meer tijd.^{11, 13}

Ook bepaalde **fysiotherapeutische** technieken geven resultaat. Moss onderzocht het effect van stretchen van de cervicale wervelkolom en herpositionering van het



Beide parameters toonden significante verschillen met de normale populatie. Psychomotorisch had 20% een matige achterstand en 13% een significante achterstand. Mentaal vertoonde 8% matige achterstand en 9% significante achterstand. Deze resultaten werden berekend bij kinderen met een gemiddelde leeftijd van 8,4 maanden, waarbij nog geen therapie werd ingesteld. Verder onderzoek is nodig om het effect van de therapie op zowel psychomotorische als mentale ontwikkelingsstoornissen te bepalen.²¹

B. KISS (Kinematic Imbalances due to Suboccipital Strain)

In de manuele therapie wordt vaak gesproken van het KISS-syndroom bij pasgeborenen. Biedermann stelt dat het pathogenetisch belang van een asymmetrische houding en beweging dikwijls wordt genegeerd, indien het al wordt herkend. Het KISS-syndroom heeft een brede waaier aan klinische tekenen en kan volgens hem effectief behandeld worden met manuele therapie. In zijn follow-up studie volgde Biederman 114 pasgeborenen die manueel therapeutisch werden behandeld.²²

Volgende klinische symptomen waren in meer of mindere mate aanwezig bij deze “KISS-kinderen”:

- torticollis
- extensiepositie van de cervicale wervelkolom
- slaapproblematiek
- asymmetrische motorische patronen
- extreme gevoeligheid van de nek
- craniale scoliosis
- iliosacrale blokkades
- asymmetrische ontwikkeling van de heupen
- afwijkingen in het centraal neurologisch zenuwstelsel

Het spreekt voor zich dat deze symptomen kunnen veroorzaakt worden door een groot aantal pathologieën en niet altijd kunnen toegeschreven worden aan de suboccipitale gewrichten. Toch vindt Biedermann het raadzaam om suboccipitaal te onderzoeken indien er een combinatie is van motorische asymmetrie, slaapproblemen en faciale scoliosis.²² In zijn onderzoek geeft hij geen duidelijke beschrijving van de faciale scoliosis, maar enig verband met plagiocefalie lijkt niet onlogisch.

Sacher legt de oorzaak van het KISS-syndroom voornamelijk bij geboortetraumata, waarbij elke stap van de bevalling zijn specifieke risicofactoren heeft. De cervicale wervelzuil is de zone in het lichaam met het grootste risico op trauma door de specifieke anatomische en biome-

chanische cervicale structuren, zoals een grote bewegingsamplitudo en relatief zwakke spieren die schedel met romp verbinden. Tevens stelt Sacher dat traumata van neurologische structuren, zoals hersenstam en medulla vaak gepaard gaan met functionele stoornissen in de occipitocervicale gewrichten.²³ Ook Koch et al. vermeldt in eerste instantie standwijziging in atlas of axis als primaire oorzaak van het KISS-syndroom met de daaruit volgende pathologieën, zoals verhoogde musculaire tonus, asymmetrie, vegetatieve problemen, orthopedische problemen, e.a.²⁴

De manueel therapeutische behandeling bestaat voornamelijk uit een thrust manipulatie van atlas of axis. Volgende factoren worden hierbij in acht genomen:

- de richting van de manipulatie wordt bepaald op basis van een A-P RX van de cervicale wervelzuil.
- geen voorgeschiedenis van trauma (incl. manipulatieve behandelingen) in de 3 weken voorafgaand aan de behandeling
- na de manipulatieve behandeling wordt geen fysiotherapie toegepast gedurende 4 weken.

Toch stelt Biedermann dat manipulatie en fysiotherapie elkaar aanvullen, want in 50% van de gevallen is fysiotherapie nog nodig. De fysiotherapeutische behandeling verloopt wel makkelijker na de manipulatie.²²

C. Osteopathische benadering

Indien we Medline raadplegen met betrekking tot plagiocefalie en osteopathie vinden we bitter weinig terug. Ook in het overzicht van osteopathische effectstudies door van Tintelen kwamen geen studies over osteopathie en plagiocefalie naar voren.²⁵

Ervaringen uit de praktijk leren ons echter dat osteopathie effectief kan zijn in de behandeling van plagiocefalie met zijn begeleidende symptomen. Eens te meer komt de nood aan betrouwbaar onderzoek (m.n. internationale publicaties in gerenommeerde tijdschriften) in de osteopathie duidelijk naar voor. Osteopathie behelst méér dan een manipulatie en misschien is het daarom zo moeilijk om een duidelijk onderzoeksterrein af te bakenen. Toch tracht(t)en een aantal osteopaten hun ervaringen op papier te zetten en vinden we begrijpelijke relaties met de klassiek medische wereld terug.

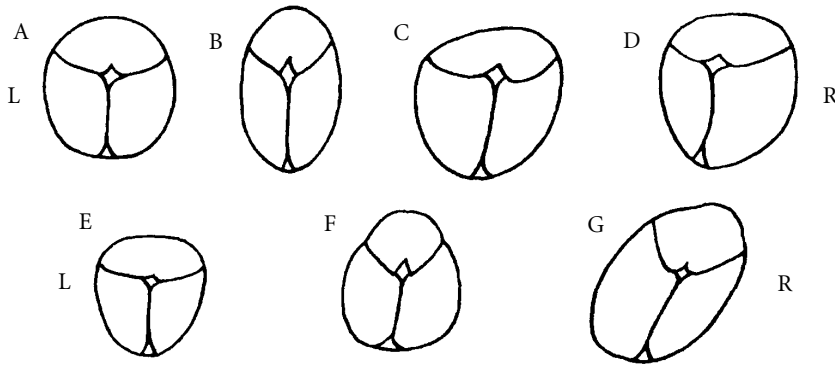
Ruim 30 jaar voordat de eerste publicaties melding maken van het begrip posterior positionele plagiocefalie beschreef Viola Frymann reeds verschillende typologieën van schedelvormen waaronder het parallellogramhoofd.²⁶ (Zie Figuur 6)



Posterior positionele plagiocefalie: review van de literatuur en osteopathische benadering.

Figuur 6: ▼ weergave verschillende typologieën van schedelvormen.²⁶

De osteopaten Sutherland, Magoun en Arbutckle hanteerden reeds veel eerder de term "parallelogram shaped head".^{27, 28, 29}



Frymann gaf aan dat een parallellogramhoofd, in de reguliere geneeskunde momenteel beter bekend als een posterior positionele plagiocefalie, kan ontstaan door een lateral strain ter hoogte van de Symfysis Spheno-Basilaris (SSB), de craniale articulatie tussen het sphenoid en het basilaire deel van het occiput.³⁰ De osteopathische behandeling van een posterior positionele plagiocefalie moet er dan ook op gericht zijn dit lateral strainpatroon en alle dysfuncties welke hiermee direct en indirect in verband staan te elimineren.

Om de onstaanswijze van een lateral strain van de SSB ten gevolge van een geboortetrauma of ten gevolge van een voorkeurshouding goed te kunnen begrijpen, is het essentieel kennis te hebben van de principes van craniale mobiliteit in het algemeen en de biomechanica van de SSB in bijzonder. Voor de "niet-osteopathische" lezer wordt daarom in onderstaand kader kort ingegaan op de fundamentele begrippen binnen osteopathie in het craniale bereik.

De osteopathische behandeling van een posterior positionele plagiocefalie moet er op gericht zijn het lateral strainpatroon en alle dysfuncties welke hiermee direct en indirect in verband staan te elimineren.

De schedel; een mobiele eenheid

Het was de osteopaat Sutherland die als eerste een subjectieve ritmische zwelling en ontzwellung van het cranium bij zijn patiënten constateerde.³¹ Hij maakte zijn levenswerk van het bestuderen van de gewrichtsvlakken van de verschillende craniale botstukken en het uitdiepen van het craniosacrale concept. Later waren het o.a. Frymann (1971) en Moskalenko (2001) welke de ritmische flexie- en extensie-beweging van 10-12 cycli per minuut, ook wel het Primaire Ademhalings Mechanisme (PAM) genoemd, middels meetapparatuur vastlegden.^{32, 33}

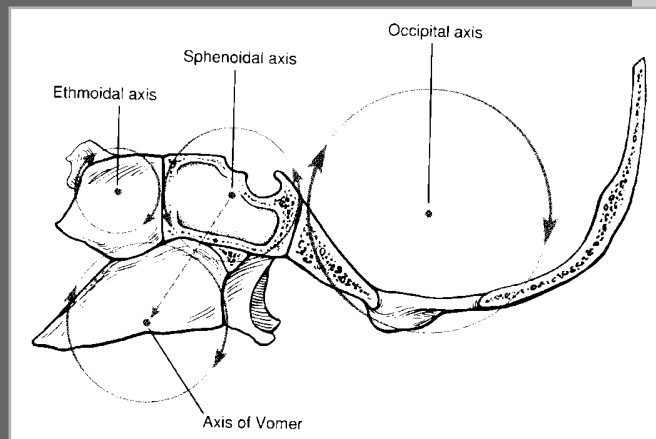
Het Primaire Ademhalings Mechanisme wordt vanuit osteopathisch oogpunt gezien als het resultaat van de inherente motiliteit van het centrale zenuwstelsel welke de ritmische circulatie van liquor cerebrospinalis in gang zet en met tussenkomst van de intracraniale membraneuze structuren welke de botstukken van het neurocranium onderling verbinden de verschillende craniale botstukken in ritmische beweging brengt en vervolgens ook het sacrum in deze beweging betreft.^{29, 34}

Sutherland beschreef in 1939 in de eerste publicatie ooit over het craniosacrale concept de SSB als het centrum van de craniosacrale mobiliteit. Het sphenoid en occiput vertonen een ritmische flexie- en extensiebeweging ten opzichte van elkaar, aldus Sutherland.³¹ Het sphenoid staat, los van de relatie met het occiput, met elf andere botstukken in directe relatie en is daarom uitermate belangrijk voor de voorzetting van de ritmische beweging binnen zowel het neurocranium als het aangezicht. Naast deze directe invloed op de mobiliteit van vele botstukken binnen het cranium is er ook een indirecte invloed via de intracraniale membranen. Sutherland vergeleek de falx cerebri, falx cerebelli en het tentorium cerebelli met de ligamenten binnen de wervelkolom en sprak van "reciprocal tension membranes".³¹



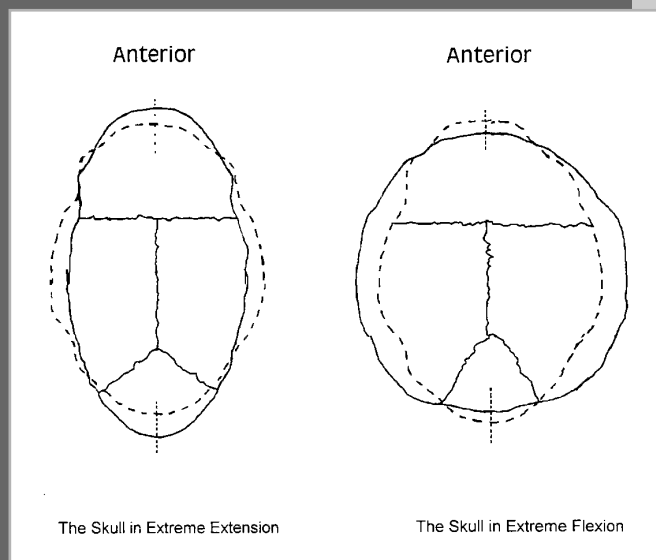
De fysiologische beweeglijkheid van het SSB

De fysiologische beweeglijkheid van het SSB is die van een ritmische flexie- en extensiebeweging rondom twee assen, één door beide sutura sphenosquamosa en één net boven beide processi jugulares van het occiput. Ook de centrale plaat van het ethmoid en het vomer behoren functioneel bij de schedelbasis en worden in deze flexie- en extensiebeweging meegenomen.²⁹ (Zie Figuur 7)



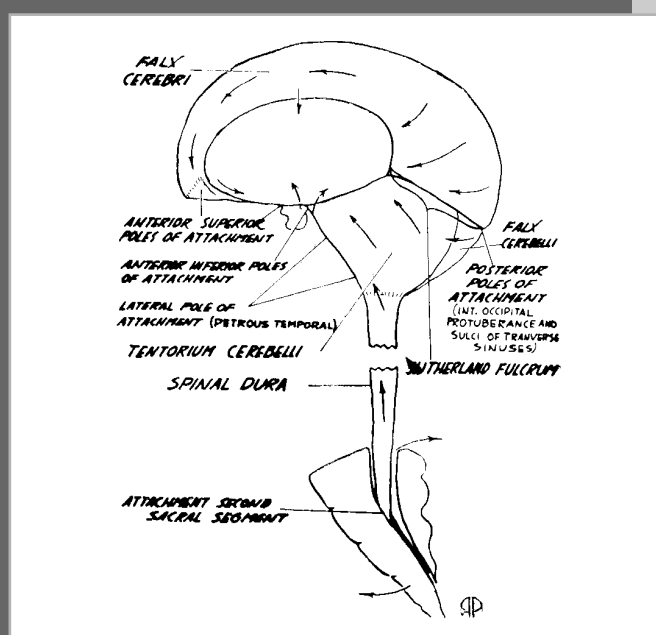
◀ Figuur 7: de schedelbasis in flexie.²⁹

Bij de extensiefase van het Primair Ademhalings Mechanisme bewegen alle botstukken van de schedelbasis in tegengestelde richting. Alle botstukken welke in tweevoud (rechter en linker zijde) in het cranium aanwezig zijn, zullen onder invloed van de beweging van de botstukken in de schedelbasis en de spanningsveranderingen binnen de reciprocal tension membranes een externe en interne rotatiebeweging vertonen. Dit geldt ook voor de massae laterales van het ethmoid en beide delen van het os frontale.³⁴ De flexiebeweging in de schedelbasis gaat gepaard met een externe rotatie van de pare botstukken en zorgt ervoor dat de schedel in anteroposterior diameter afneemt en in laterolaterale diameter toeneemt. Tijdens de extensiefase van het Primair Ademhalings Mechanisme treedt een interne rotatie op van de pare botstukken, neemt de AP-diameter toe en de laterolaterale diameter af.³⁴ (Zie Figuur 8)



◀ Figuur 8: de flexie- en extensiefase van het primair ademhalingsmechanisme.³⁴

Door de flexie- en extensie beweging van het occiput en de stevige verankering van de dura mater t.h.v. o.a. het foramen magnum en het sacrum (S2) zal het craniale bewegingsritme worden overgedragen op het sacrum.²⁸ Tijdens de flexiefase van het Primair Ademhalings Mechanisme beweegt het (promontorium van het) sacrum door de durale tractie naar superior en posterior, tijdens de extensiefase naar inferior en anterior. (Zie Figuur 9)



◀ Figuur 9: de relatie tussen het occiput en het sacrum²⁸



Lateral strain van het SSB

In geval van een lateral strain is van een fysiologische beweging binnen het SSB geen sprake en roteren het os occipitale en het os sphenoidale in dezelfde richting rondom twee verticale assen respectievelijk door het foramen magnum en het centrum van het os sphenoidale. (Zie Figuur 11) Een lateral strain is meestal een traumatische dysfunctie en kan zowel door een trauma van posterior als van lateraal optreden. Bij een lateral strain rechts beweegt de basis van het sphenoid naar rechts en die van het occiput naar links. Een lateral strain rechts van het SSB geeft de volgende veranderingen t.h.v. de schedel:

- Het rechter deel van het occiput staat meer naar anterior en is afgeplat.
- Het rechter os frontale is meer prominent.
- Het linker os frontale is afgeplat en breder dan het rechter.
- Het linker deel van het occiput is meer prominent.
- Door de afplatting van het occiput aan de rechter zijde wordt de schedel bij voorkeur naar rechts gedraaid wanneer ruglig wordt aangenomen.

Bovengenoemde verschijnselen van een lateral strain komen precies overeen met de beschrijving van de posterior positionele plagiocefalie door o.a. Huang.¹²

Om deze reden zal in geval van een posterior positionele plagiocefalie de aandacht van de osteopaat gericht moeten zijn op deze lateral strain-dysfunctie van het SSB en al zijn gerelateerde problematiek.

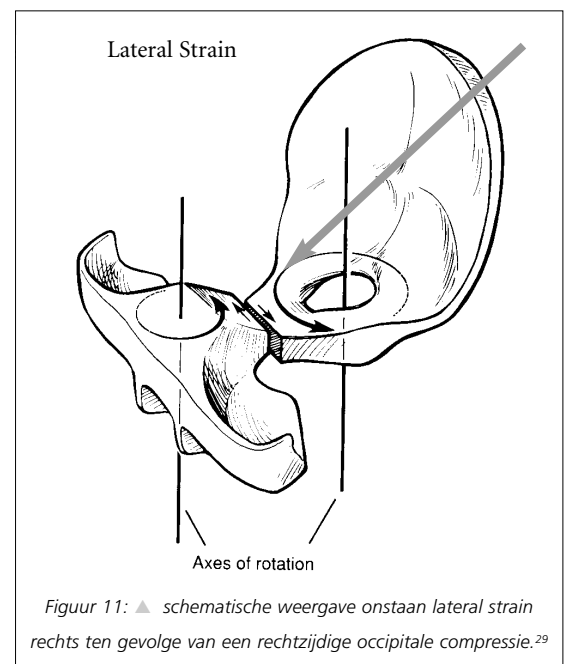
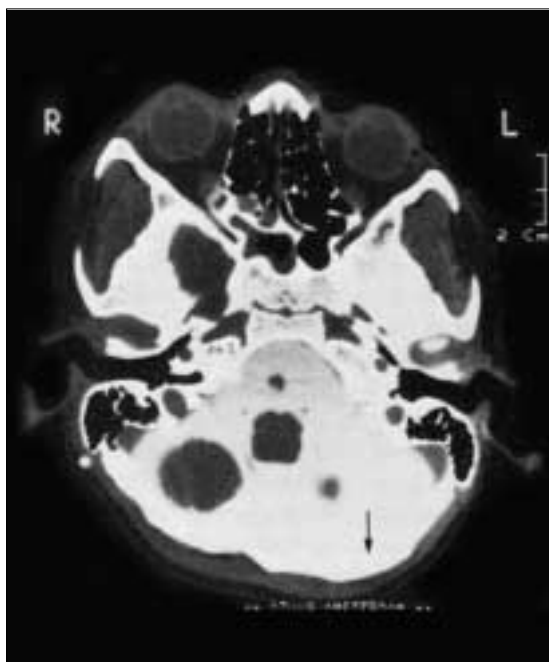
Lateral strain als gevolg van een geboortetrauma

Een lateral strain van het SSB kan ontstaan wanneer het kind door een afwijkende positionering in het moederlijk bekken of tijdens de passage in het geboortekanaal een unilaterale occipitale compressie ondergaat.^{30, 36} In geval van een bilaterale occipitale compressie zal veel eerder een vertical strain, sphenoid in flexie dan wel extensie, ontstaan.³⁰

Natuurlijk treedt bij elke bevalling een bepaalde mate van compressie van de schedel op. De schedel van een pasgeborene is tijdens de geboorte mede daarom nog niet volledig geossificeerd. Het os occipitale bestaat bijvoorbeeld nog uit 4 afzonderlijke botstukken, het os sphenoidale uit drie en het os temporale uit twee.²⁸ Door dit feit en het gegeven dat beide ossa parietales over elkaar kunnen schuiven en de ossa parietales op hun beurt over het occiput en het os frontale, wordt veel van de compressiekracht door de plasticiteit van het cranium opgevangen. De mate van overschuiven wordt beperkt door de sterke relatie van de botstukken met de dura mater.³⁷ Wanneer het kind wordt geboren middels een extensie beweging van het achterhoofd rondom de arcus inferior van de pubis is deze extensie een eerste aanzet tot pulmonale respiratie en zullen de eerste, liefst krachtige, kreten van de pasgeborene zorgen voor een expansie van het cranium en de verschillende craniale botstukken terugbrengen in hun anatomische positie.²⁹

Het goed krachtig huilen is om deze reden een belangrijk anamnestic gegeven.³⁴

Figuur 10: ► CT-scan van de schedelbasis van een 9-jarige jongen met cerebellaire hypoplasie ten gevolge van congenitale toxoplasmose. De schedelbasis vertoont duidelijk asymmetrische botcontouren. Het SSB is duidelijk zichtbaar als een waar gewricht. Afplatting van het rechter occiput en een duidelijke anterieure verplaatsing van het rechteroog, een gelijke rotatie van zowel het occiput als het sphenoid rondom een verticale as duidt op een lateral strain rechts van het SSB.³⁵



Figuur 11: ► schematische weergave ontstaan lateral strain rechts ten gevolge van een rechtzijdige occipitale compressie.²⁹

Posterior positionele plagiocefalie: review van de literatuur en osteopathische benadering.



Arbuckle geeft aan dat deze compressieletsels ook kunnen ontstaan als gevolg van een problematische positionering van de foetus in het moederlijk bekken. Wanneer het kind iets geroteerd of gelateroflecteerd ligt met het hoofd en de contracties van de uterus beginnen zullen de compressiekrachten in het verloop van de wervelkolom invloed hebben op de occipitale condylen en aldus compressieletsels doen ontstaan.²⁷

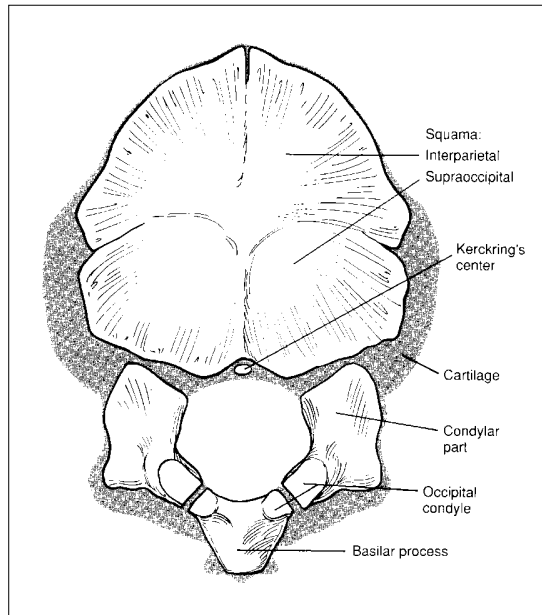
Wanneer de lateral strain van het SSB t.g.v. unilaterale occipitale compressie de primaire oorzaak is voor de posterior positionele plagiocefalie kunnen naast de lateral strain SSB ook andere craniale dysfuncties bestaan zoals intraosseuze letsels van het occiput en bepaalde articulaire dysfuncties. Onder intraosseuze occipitale letsels worden verstaan, die letsels welke optreden tussen de verschillende delen van het occiput onderling.

Wanneer een unilaterale compressie optreedt van het occiput zal ten eerste de squama occipitalis worden gecompriemd t.o.v. het condylaire deel van het occiput aan die zijde en vervolgens kan compressie optreden van dat condylaire deel t.o.v. het basillaire deel van het occiput. Vervolgens zal zoals al eerder besproken een rotatie optreden van het occiput en sphenoid rondom twee verticale assen met een lateral strain SSB als gevolg.

Tevens kunnen bij een dergelijke unilaterale compressie temporale letsels ontstaan zoals petrobasilaire, petrojugulare en sphenotemporale letsels zoals fixatie t.h.v. het pars petrosa van het os temporale en is het natuurlijk mogelijk dat de occipitale condyl naar anterior wordt gefixeerd t.o.v. de atlas.



Figuur 12: ▲ Damian 5,5 maand; door een lateral strain links van het SSB wordt het os temporale naar anterior verplaatst, getuige de positie van de oren. (foto NVO)



◀ **Figuur 13:**
Het occiput bestaat bij de geboorte uit 4 afzonderlijke botstukken welke ossificeren uit kraakbeen. Opvallend is dat de occipitale condylen voor een deel worden gevormd door zowel het condylaire als het basillaire deel van het occiput.²⁹

De comprimerende factor kan worden veroorzaakt door een directe compressie van het moederlijk bekken op het cranium van de foetus. Sutherland beschreef echter dat ook het atlanto-occipitale gewricht een grote rol speelt bij de ontwikkeling van craniale compressieletsels.²⁹ De krachten van de bevalling worden, zoals Arbuckle ook beschreef, in het verloop van de wervelkolom overgedragen op de schedel.²⁷ Dit plaatst het atlanto-occipitale gewricht onder grote compressie. De gewrichtsvlakken van de atlas zijn concaaf en wijzen naar mediaal. De occipitale condylen zijn convex en wijzen naar lateraal. Daarbij komt nog eens dat de gewrichtsvlakken van zowel de atlas als het occiput naar anterior toe convergeren en naar posterior divergeren. Wanneer een compressie van het occiput loodrecht op de atlas optreedt, zullen de occipitale condylen naar elkaar toe worden gecompriemd en treedt een vernauwing van het foramen magnum aan de anteriorzijde op. Is het cranium op het moment van de compressie geroteerd dan zal de condyl welke zich met meest anterior bevindt ten opzichte van de atlas naar anterior en mediaal worden gecompriemd, treedt een unilaterale vervorming van het foramen magnum op en kan het SSB gefixeerd worden in een lateral strain-patroon.²⁹ Rekening houdend met het traject van de foetus door het geboortekanaal treedt altijd een bepaalde mate van rotatie van het hoofd op en speelt dit mechanisme waarschijnlijk een grote rol bij het ontstaan van craniale compressieletsels bij de pasgeborene.

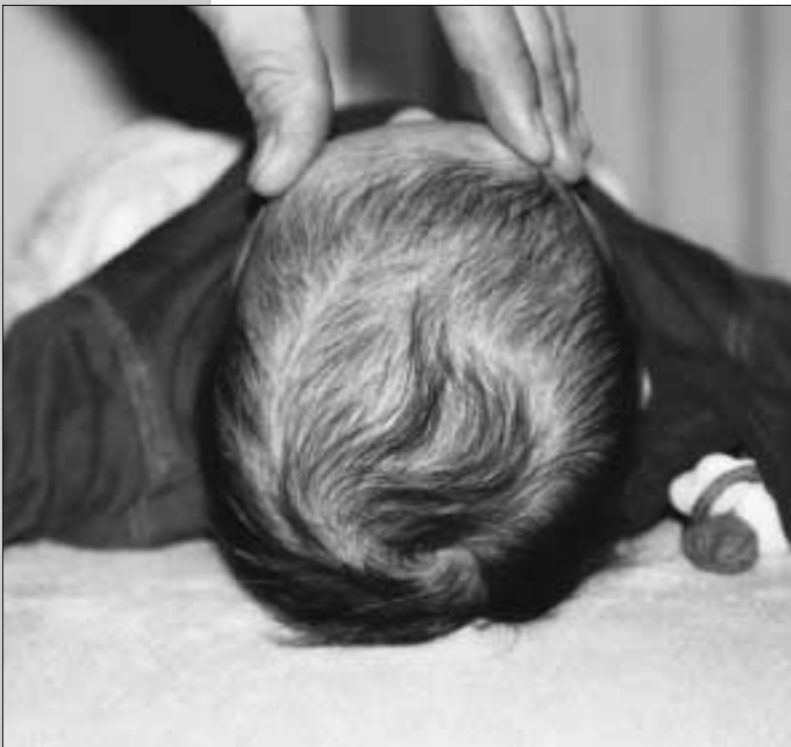Lateral strain letsels van het SSB, vaak gepaard gaand met occipitale intraosseuze letsels, welke ontstaan door een unilaterale craniale compressie ten gevolge van de geboorte



Posterior positionele plagiocefalie: review van de literatuur en osteopathische benadering.

of intra-uteriene compressiefactoren, hebben enkele specifieke diagnostische kenmerken welke vaak voorkomen en door de osteopaat dienen te worden herkend:

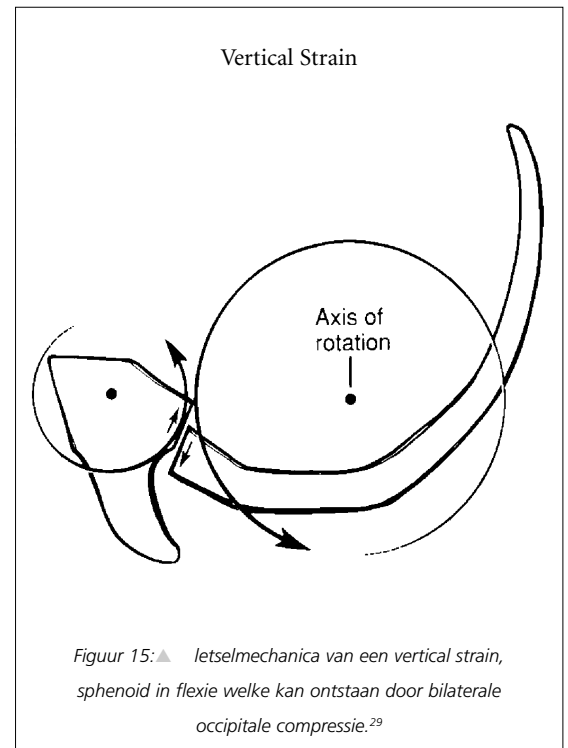
- Abnormaal verloop van de bevalling, zoals langdurige bevalling, forcepsgebruik, vacuümextractie, sectio etc.
- Duidelijke voorkeurshouding waarbij het hoofd wordt geroteerd naar één zijde.
- Afplatting van het occiput aan één zijde.
- Slechte zuigreflex direct na de geboorte.
- Gastro-intestinale klachten zoals braakneiging, reflux en darmkrampjes.
- Overmatig huilen, rusteloosheid en slecht doorslapen van de baby.
- Hoge lichaamstonus, krampachtige houding en bewegingen van de pasgeborene.
- Stoornissen in de oogmotoriek



Figuur 14: ▲
Lotte, 6 weken;
Lateral strain rechts
leidt tot posterior
positionele
plagiocefalie
(foto NVO)

De eerste drie punten zijn reeds eerder ter sprake gekomen en behoeven dan ook geen verdere uitleg. Een slechte zuigreflex kan worden veroorzaakt door een occipitale compressie. De cartilagineuze scheiding tussen het pars basilaris en het pars condylaris van het occiput is de plaats waar de N. hypoglossus, verantwoordelijk voor de motorische innervatie van de tong, de schedel verlaat. Unilaterale occipitale compressie kan leiden tot een intraosseus letsel van het pars condylaris ten opzichte van het pars basilaris, voor entrapment van de n.hypoglossus zorgen en leiden tot een problematische zuigrespons van de pasgeborene.³⁷

Zoals al eerder besproken kan een unilaterale occipitale compressie leiden tot petrojugulare letsels en de structuren in het foramen jugulare, te weten de nn. IX, X en XI en de v. jugulare interna, in het gedrang brengen. Aangezien de n.vagus de cardiorespiratoire en gastro-intestinale systemen reguleert kunnen in geval van entrapment van deze hersenzenuw in het foramen jugulare ademhalingsstoornissen, braakneigingen en darmkrampjes ontstaan.³⁷ De symptomen welke worden genoemd bij punt 6 en 7 kunnen volgens Frymann ontstaan wanneer bij occipitale compressie intraosseuze letsels ontstaan welke het foramen magnum nadelig beïnvloeden. Frymann geeft echter wel aan dat deze situatie zich met name voordoet in geval van bilaterale occipitale compressie waarbij beide condylen naar mediaal en anterior worden gefixeerd en een vertical strain van het SSB ontstaat.³⁷



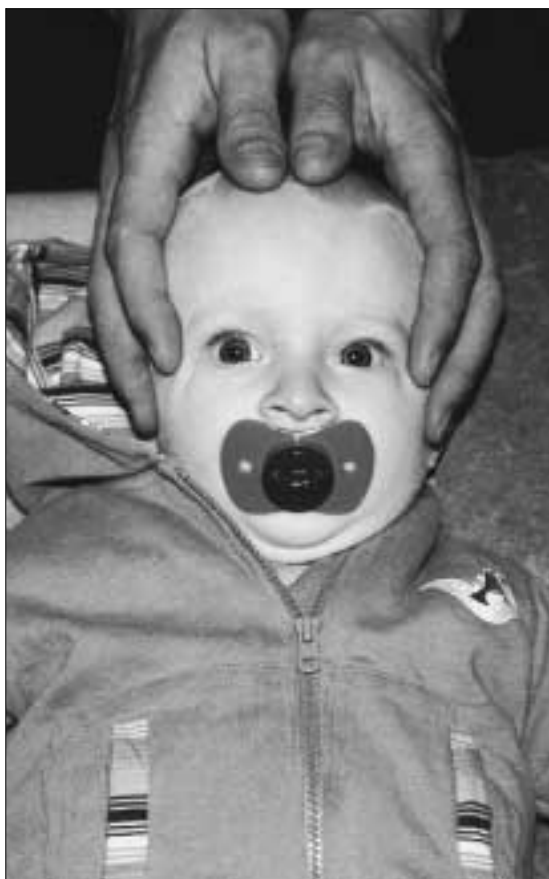In geval van een lateral strain van het SSB zal ter hoogte van de orbitae ook sprake zijn van veranderingen, (zie ook figuur 10) aangezien de orbita voor een belangrijk deel wordt gevormd door de alae major en minor van het sphenoid. De rotatie van het sphenoid rondom een verticale as welke zich voordoet bij een lateral strain zal de orbita en het oog aan de zijde van de unilaterale occipitale compressie naar anterior en mediaal verplaatsen, terwijl de andere orbita zich naar posterior en lateraal beweegt. De distorsie in beide orbitae kan leiden tot oogmotorische problemen met name in het laterolaterale vlak en variëren van een milde esoforie of exoforie tot ernstige strabismus.³⁷



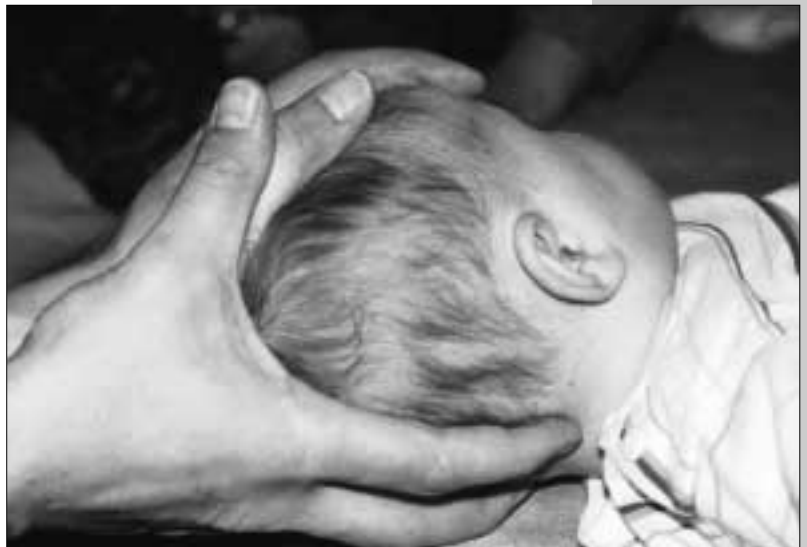Diagnostiek van een lateral strain ten gevolge van unilaterale occipitale compressie

Palpatie van het cranium vindt plaats in de z.g. "vault-hold", een omvatting van het neurocranium. De toppen van de wijsvingers hebben contact met de alae majores van het sphenoid, die van de middel- en ringvingers met het os temporale en die van de pinken met het occiput. Het overige deel van vingers en handpalmen is in contact met de temporale en parietale botstukken. De duimen worden parallel aan elkaar op het os frontale geplaatst juist lateraal van de sutura metopica.³⁴ (zie ook figuur 16)

In geval van een lateral strain ten gevolge van een geboorte trauma, kan de osteopaat soms wel het Primair Ademhalings Mechanisme waarnemen, maar dit zal veel minder zijn qua volume dan in een fysiologische situatie.³⁸ De osteopaat zal aan de zijde van de lateral strain (in geval van een lateral strain rechts aan de rechter zijde) een intentie tot translatie voelen van de oriëntatiepunten naar anterior. Tevens kan de osteopaat de indruk krijgen dat beide alae majores naar de contralaterale zijde bewegen terwijl beide occipitale contactpunten naar de homolaterale zijde bewegen.



Figuur 16: ▲ Palpatie van het cranium volgens de "vault-hold" (foto NVO)



▲ Figuur 17: condylaire decompressie volgens Magoun.²⁸ (foto NVO)

Bij onderzoek van de occipitale regio zal opvallen dat aan de zijde van de lateral strain occipitale decompressie moeizaam verloopt. Bij occipitale decompressie worden de wijsvinger en middelvinger zover mogelijk anterior richting de occipitale condylen geplaatst. Voorafgaande aan de intraosseuze decompressie worden de condylen naar posterior op de atlas verplaatst waardoor ze gezien de divergentie van de gewrichtsvlakken vrij beweeglijk zijn. Vervolgens test de osteopaat hoe beide condylen naar posterior kunnen worden gebracht, terwijl beide vingers een lichte V-spread uitvoeren. De wijsvinger van de andere hand is ter hoogte van de sutura metopica en geeft tractie aan de falx cerebri, welke de decompressie zal vergemakkelijken.²⁸ (zie ook figuur 17)

Lateral strain door letsel elders in het lichaam

Niet alleen het cranium kan onderhevig zijn aan trauma tijdens de geboorte. In vele gevallen is het de cervicale wervelkolom, de thorax of het bekken welke duidelijke dominante osteopathische laesies vertoont. Met name letsels die leiden tot een rotatoire voorkeurshouding van het hoofd kunnen op den duur de veroorzaker zijn van een positionele posterior plagiocefalie.

Daar waar bij de geboorte een tijdelijke unilaterale occipitale compressie een lateral strain van het SSB kan veroorzaken kan een voortdurende compressie van één zijde van het occiput door een dominante voorkeurshouding naar onze mening een zelfde craniaal letsel doen ontstaan. Aangezien unilaterale occipitale compressie ten gevolge van een voorkeurshouding niet traumatisch ontstaat zijn wij van mening dat in dit geval veel minder vaak intraos-



Posterior positionele plagiocefalie: review van de literatuur en osteopathische benadering.

Figuur 18: ▶
Rosa, 3 maanden;
Fixatie van de LWK
en bekken in
sidebending en
rotatie rechts heeft
geleid tot een
posterior positionele
plagiocefalie rechts.
(foto NVO)



seuze letsels zullen bestaan. Wij baseren dit op het feit dat een bepaalde groep patiëntjes met een posterior positionele plagiocefalie veel letsels vertoont ter hoogte van de nek en/of romp en tegelijkertijd weinig of geen klinische tekenen vertonen welke duiden op intraosseuze letsels van het occiput zoals beschreven onder punt 4 t/m 7 eerder in dit artikel. Van boven naar onder zal de osteopaat aandacht moeten hebben voor de cervicale regio, het bovenste deel van de thorax met beide scapulae, het onderste deel van de thorax met het diafragma en de lumbale wervelkolom en bekken als één functionele eenheid. Ter hoogte van het sacrum moet de osteopaat bedacht zijn op rotatoire letsels van het sacrum rondom een craniocaudale as waarbij de letselbiomechanica van de lateral strain wordt gevolgd.

Wanneer rotatoire of side-bending fixaties in de cervicale regio, thorax dan wel LWK en bekken ter sprake komen dient de osteopaat bedacht te zijn op inmenging van visceraal mobiliteitsverlies. In kader van dit artikel wordt hier echter niet verder op in gegaan.

Indien bij een unilaterale occipitale compressie de lateral strain SSB een primair letsel is, kan men spreken van een **primaire** posterior positionele plagiocefalie. In geval van een lateral strain SSB door letsel elders in het lichaam spreekt men van een **secundaire** posterior positionele plagiocefalie.³⁶

Diagnostiek van een secundaire posterior positionele plagiocefalie

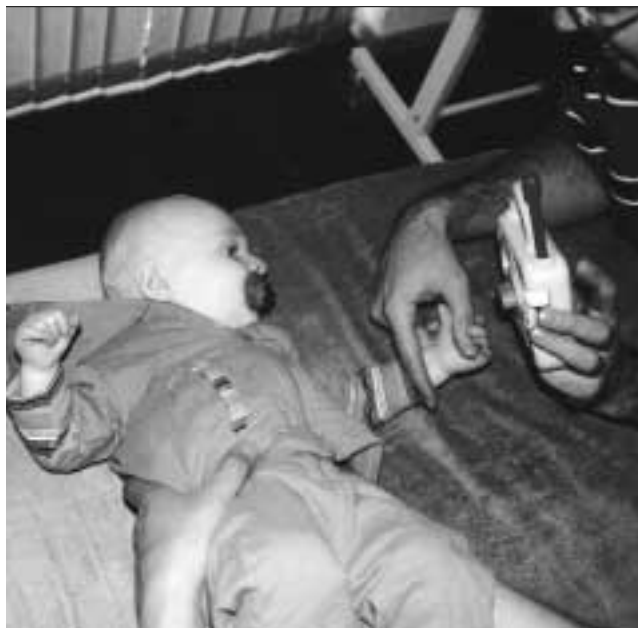Deze groep patiëntjes ziet de osteopaat over het algemeen niet direct na de geboorte in de praktijk. Aangezien er geen sprake is van primaire craniale compressie staan symptomen als buitensporig huilen, braken en bijvoorbeeld hypertonie niet direct op de voorgrond. Het zijn kinderen die een duidelijke voorkeurshouding hebben, vaak niet alleen van het hoofd maar van het totale lichaam. (zie ook figuur 18) De frequent aanwezige viscerale osteopathische disfuncties kunnen verantwoordelijk zijn voor klachten zoals bijvoorbeeld darmkrampjes. In verloop van de weken/maanden gaat zich een afplatting van één zijde van het occiput voordoen waarna de ouders vaak alarm slaan.

Wanneer het cranium wordt gepalpeerd volgens de vault-hold valt op dat rotatie, dan wel lateroflexie van het hoofd naar de dominante zijde zeer duidelijk aanwezig is en dat dit in de regel dominant is dan de waarneming van een lateral strain patroon zoals eerder werd besproken. Dit is het specifieke kenmerk van een secundaire posterior positionele plagiocefalie. Onderzoek elders in het lichaam, zoals de thorax, diafragma, LWK en bekken duidt vaak op forse mobiliteitsverliezen van structuren van het musculofasciaal systeem alsmede van viscerale structuren.



Osteopathische behandeling van een posterior positionele plagiocefalie

Zoals het de filosofie van de osteopathie betaamt is de behandeling van de osteopaat altijd gericht op correctie van het meest dominante osteopathische letsel. In geval van een primaire posterior positionele plagiocefalie zal de benadering primair het cranium betreffen. In geval van een secundaire posterior positionele plagiocefalie zal de behandeling allereerst gericht zijn op die regio welke verantwoordelijk is voor de voorkeurshouding van de pasgeborene, waarna ook de lateral strain component ter hoogte van het SSB dient te worden gecorrigeerd.



Figuur 19: ▲ Behandeling van de LWK en bekken bij Jens, 6 maanden secundaire posterior positionele plagiocefalie rechts. (foto NVO)

We zijn ons bewust van de noodzaak van een goede totale osteopathische behandeling in geval van een secundaire posterior positionele plagiocefalie, maar zullen ons hierover in kader van dit artikel niet verder uitwijden. Onze aandacht gaat in dit artikel uit naar de benadering van het cranium zelf.

1. Eliminatie van de unilaterale occipitale compressie

Magoun beschrijft de occipitale decompressie in een drietal fasen, te weten een lokale decompressie met wijsvinger en middelvinger, dezelfde handvatting met hulp van durale tractie en een derde met hulp van de liquor cerebrospinalis.²⁸

- Voorafgaand aan de intraosseuze decompressie worden de occipitale condylen naar posterior op de atlas verplaatst door een atlanto-occipitale flexie waardoor ze gezien de divergentie van de gewrichtsvlakken vrijer beweeglijk zijn. Vervolgens brengt de osteopaat beide condylen naar posterior ten opzichte van het pars basilaris van het occiput, terwijl beide vingers een lichte V-spread uitvoeren.
- De osteopaat kan de decompressie vergemakkelijken door tractie aan de falx cerebri te geven. Hiervoor wordt de middelvinger van de andere hand op de sutura metopica gelegd welke een lichte tractie naar anterior induceert.
- Wanneer bovenstaande handelingen niet leiden tot intraosseuze decompressie kan de osteopaat met de handpalm vloeistof transporteren naar de condylaire regio door een gedoseerde druk in de richting van dit deel van het occiput.

2. Eliminatie van het lateral strainpatroon

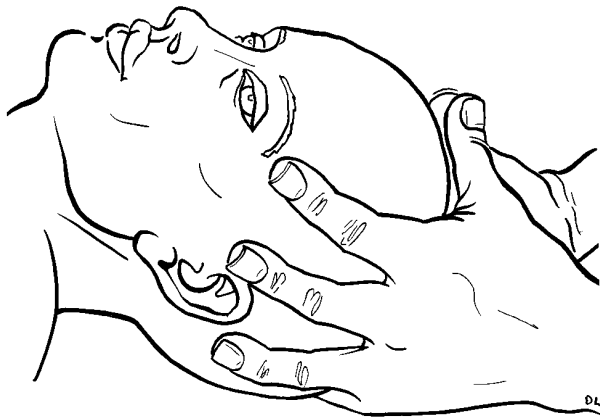
Voorafgaand aan de correctie van het lateral strainletsel van het SSB dienen eerst perifere (waaronder ook intraosseuze occipitale) letsels te worden gecorrigeerd.²⁸ Gehin beschrijft een tweetal uitgangsposities voor de correctie van een lateral strainpatroon, te weten de "vaulthold" (Zie Figuur 16 en 20) en de "fronto-occipital hold" (Zie Figuur 21).³⁹ De therapeutische actie ter hoogte van de alae majores en de laterale zijden van het occiput is overigens in beide uitgangshoudingen gelijk.

De osteopaat kan bij de correctie van een lateral strain van het SSB kiezen voor een directe dan wel een indirecte techniek. Bij een directe techniek worden de contactpunten ter hoogte van het sphenoid en het occiput welke naar anterior zijn verplaatst aan de zijde van het lateral strain letsel direct naar posterior gemobiliseerd. De osteopaat stuit bij de directe techniek op de weerstand van het letsel en dient, met respect voor deze weerstand, ontspanning van het weefsel af te wachten.

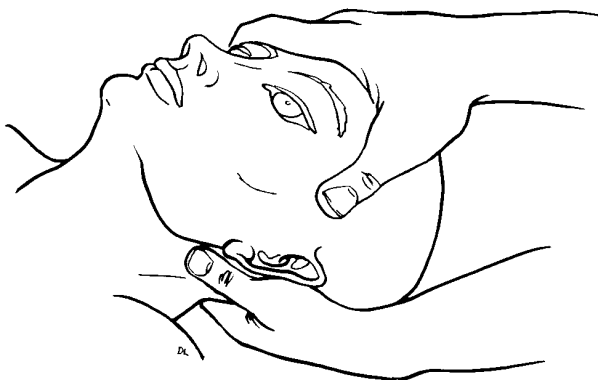
Voor de patiënt en zeker voor pasgeboren baby's is de indirecte techniek aangenamer. Vele auteurs geven dan

De behandeling van een posterior positionele plagiocefalie kan naar onze mening het best worden opgebouwd in een drietal stappen:

- **Elimineren van de unilaterale occipitale compressiefactor.**
- **Elimineren van het lateral strainpatroon.**
- **Stimuleren van de circulatie van intracraniaal bloed en liquor.**



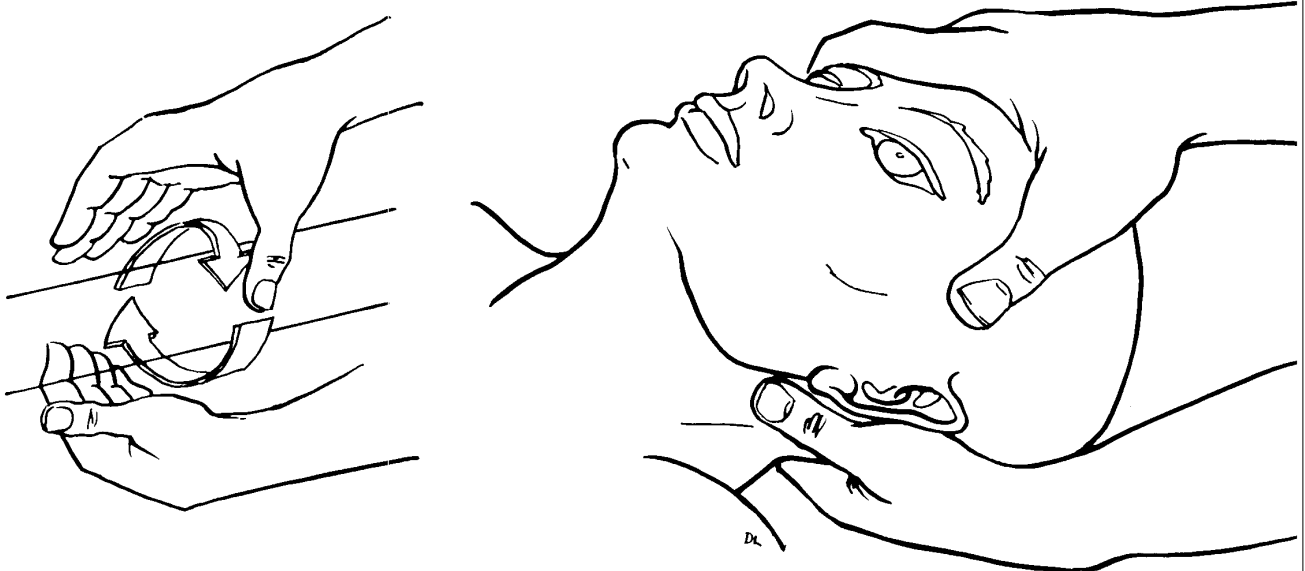
Figuur 20: ▲ Schematische weergave van de vault hold hold.³⁹



Figuur 21: ▲ Schematische weergave van de fronto-occipital hold.³⁹

ook de voorkeur aan de correctie van een lateral strain middels een indirecte techniek.^{28,29,34,38,39} Bij een indirecte techniek wordt het pathologisch bewegingspatroon van de lateral strain gevolgd of zelfs aangemoedigd c.q. overdreven. De osteopaat neemt contact met het cranium met één van de twee bovenbeschreven handvattingen. De osteopaat volgt het pathologisch bewegingspatroon tot een punt van balans wordt gevonden,²⁸ een punt waarop de inherente mobiliteit van het cranium stil valt, het z.g. "still-point". Aan het eind van het still-point voelt de osteopaat een ontspanning van het weefsel van het cranium en een toename van het fysiologische bewegingspatroon van het SSB.

Gehin en Upledger maken bij de indirecte techniek gebruik van het Primair Ademhalings Mechanisme. Aan het begin van de flexiefase van het PAM induceert de osteopaat een translatie van de contactpunten aan de zijde van de lateral strain naar voren. Deze positie wordt vastgehouden tijdens de extensiefase van het PAM. Bij de volgende flexiefase voert de osteopaat de translatie verder en behoudt wederom de bereikte positie. De osteopaat herhaalt deze procedure totdat een still-point wordt bereikt. Aan het eind van het still-point zal de osteopaat ontspanning van het weefsel bemerken met een toename c.q. herstel van het fysiologisch bewegingspatroon van de schedelbasis.³⁹ (Zie Figuur 22)



Figuur 22: ▲ Indirecte correctie van een lateral strain rechts in de fronto-occipital hold.³⁹



3. Herstel en stimulatie van de bloed- en liquorcirculatie

Still beschreef de liquor cerebrospinalis als de “river of life” en impliceerde daarmee het primaire belang van een goede liquorcirculatie voor de gehele gezondheid.⁴⁰ Sutherland koppelde vervolgens praktische technieken ter hoogte van het cranium aan de circulatie van cerebrospinaal vocht.³¹ Osteopathie in het craniale bereik was de status van louter mechanisch werk ver voorbij.

De osteopaat moet ten aller tijde voor ogen hebben hoe groot het belang is van een optimale circulatie van liquor cerebrospinalis. De craniosacrale hypothese van Sutherland vertelt namelijk dat door de ritmische contractie en expansie van het ventriculair systeem (een bijkomstigheid van de onwillekeurige ritmische beweging van het centraal zenuwstelsel) er een ritmische circulatie van liquor cerebrospinalis ontstaat welke de intracraniale membranen in spanning doet veranderen en vervolgens de botstukken van de schedelbasis in beweging brengt. Een verminderde circulatie van liquor zorgt zodoende onherroepelijk voor een verminderde craniosacrale mobiliteit.³¹

Carreiro beschrijft twee verschillende vormen van primaire posterior positionele plagiocefalie, te weten een vorm welke ontstaat tijdens de geboorte en een vorm welke ontstaat door langdurige malpositionering in het moederlijk bekken.³⁶ De posterior positionele plagiocefalie welke ontstaat door een moeizame c.q. geassisteerde bevalling ziet Carreiro als een zuiver mechanisch probleem ter hoogte van de schedelbasis, waarbij de circulatie van liquor niet bij het strainpatroon is betrokken. Verblijft echter de foetus gedurende lange tijd in een malpositie waarbij het unilaterale occipitale compressie oploopt zal het gehele lichaam in het strainpatroon betrokken worden, inclusief de liquor cerebrospinalis.³⁶

Bij de specifieke behandeling van de liquorcirculatie moeten daarom allereerst pathologische patronen binnen de liquorcirculatie worden geëlimineerd voordat middels algemene circulatoire technieken de intracraniale circulatie wordt gestimuleerd. Wanneer volgens de indirecte correctie een lateral strain wordt behandeld, zoals hierboven werd beschreven treedt niet alleen correctie op van de schedelbasis en bijbehorende membraneuze structuren maar zal ook (ten dele) het pathologische circulatoire patroon worden geëlimineerd.²⁸ Onder andere Becker beschrijft specifieke circulatoire technieken maar deze vereisen veel ervaringen en een groot palpatoir vermogen.⁴¹

In kader van dit artikel bespreken wij dan ook liever de algemene circulatoire technieken welke ook een groot nor-

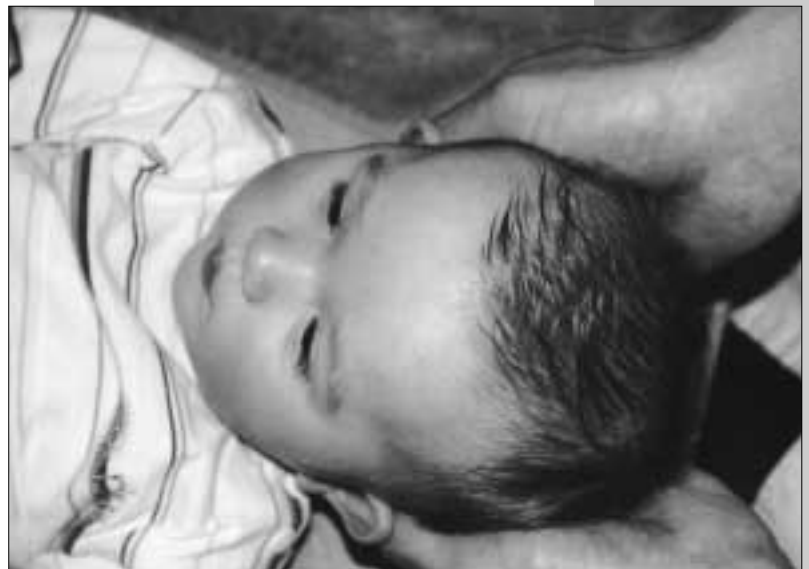maliserend vermogen hebben op de circulatie van liquor en voor iedere osteopaat goed uitvoerbaar zijn.^{29, 31, 32} In de literatuur wordt een drietal algemene circulatoire technieken frequent besproken, te weten de “incitant cerebrospinal fluid techniek”, de compressie van het 4e ventrikel en de drainage van de veneuze sinussen.

• *Incitant cerebrospinal fluid techniek van Sutherland:*

De osteopaat zit achter de patiënt, met de basis van de duimen ter hoogte van het mastoid en de toppen van de duim op de processu mastoidei (bij volwassenen) en de vingers gevouwen onder het occiput. De osteopaat brengt beide processu mastoidei naar mediaal en anterior (exorotatie van het os temporale) en vervolgens het pars mastoidea naar mediaal (endorotatie). De osteopaat herhaalt deze alternerende exo- en endorotatie op het ritme van de ademhaling tot op het moment dat een verandering in de circulatie optreedt welke wordt gevoeld als een sensatie van warmte en ontspanning in de occipitale en mastoïdale regio. (Zie Figuur 23)

Aangezien het tentorium cerebelli is vastgehecht aan het pars petrosa vindt een alternerende spanningsverandering in het tentorium plaats bij alternerende exo- en endorotatie van beide ossa temporale welke invloed heeft op de circulatie van intracraniaal liquor.³¹

▼ Figuur 23:
Incitant cerebrospinal fluid techniek volgens Sutherland (foto NVO).



• *Compressie van de vierde ventrikel:*

De osteopaat zit achter de patiënt en de handen worden op elkaar gelegd, de duimen parallel aan elkaar en met de handen wordt de vorm van een kopje aangenomen. (Zie Figuur 25) De occipitale schelp wordt in deze positie gecontacteerd juist mediaal van de beide sutura occipitomastoidea. Tijdens de extensiefase van het Primair Ademhalings Mechanisme volgt de osteo-



Posterior positionele plagiocefalie: review van de literatuur en osteopathische benadering.

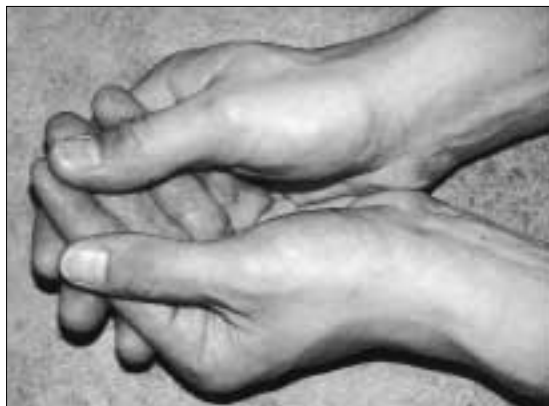*Figuur 26 : ►
Fase 6 van de
drainage van de
veneuze sinussen;
Behandeling van de
sinus sagitalis superior
volgens Frymann
(foto NVO).*

paat de occipitale extensie (naar craniaal en posterior) en ontmoedigt occipitale flexie. Deze procedure wordt zo vaak herhaald tot een still-point wordt bereikt. (Zie *Figuur 24*) Assistentie van diafragmale ademhaling kan het bereiken van het still-point vergemakkelijken. De patiënt dient dan zo lang mogelijk de diafragmale expiratie vast te houden. Aan het eind van het still-point voelt de osteopaat een verandering in de circulatie in de vorm van occipitale ontspanning en warmte.^{28, 34}

▼ *Figuur 26*



*Figuur 24 : ▲
Compressie van de
vierde ventrikel
volgens Sutherland
(foto NVO).*



*Figuur 25 : ►
Handpositie bij compressie van de vierde ventrikel volgens Sutherland (foto NVO).*


• *Drainage van de veneuze sinussen:*

Middels een procedure in een zestal fasen wordt invloed uitgeoefend op de intracraniale veneuze sinussen. Voor de specifieke procedure verwijzen wij naar een eerdere publicatie door Zweedijk.⁴² Huard deed onderzoek naar de effectiviteit van deze techniek op de intracraniale haemodynamica welke werd gemeten middels de encephaloscan.⁴³

Uit het onderzoek kwam naar voor dat het zeer aanneemelijk is dat middels de veneuze sinusdrainage invloed kan worden uitgeoefend op de intracraniale circulatie. Ook Defrance de Tersant en Frymann beschrijven het therapeutisch nut van deze techniek.^{34, 44}

Magoun beschrijft een onderscheid in bovenstaande technieken. De eerste techniek op beide ossa temporales heeft volgens Magoun met name invloed op de laterale fluctuatie van liquor, daar waar de compressie van de vierde ventrikel invloed heeft op de anteroposterior circulatie van liquor.²⁸ In het kader van de behandeling van de liquor cerebrospinalis bij posterior positionele plagiocefalie zal de osteopaat gezien de oorzakelijke unilaterale occipitale compressie bij voorkeur de compressie van de vierde ventrikel moeten gebruiken voor de normalisatie van liquorcirculatie. De behandelfrequentie mag in eerste instantie wekelijks zijn.³⁴ Wanneer herstel van het fysiologische craniaal mechanisme is opgetreden en de pasgeborene in staat is het hoofd en lichaam naar de niet-aangedane zijde te roteren en geroteerd kan houden, kan de behandelfrequentie worden verminderd, dan wel de behandeling worden gestaakt.

De osteopaat houdt zich uiteraard in eerste instantie bezig met de correctie van osteopathische laesies en tracht de pasgeborene in een staat van verhoogde fysiologische functie te brengen. De osteopaat heeft echter ook andere taken in de behandeling van een pasgeborene met een posterior positionele plagiocefalie.³⁶ Instructie van de ouders is van groot belang om te komen tot een optimale herpositionering zoals eerder werd besproken in de klassieke behandeling. Ook fysiotherapeutische ondersteuning in deze herpositionering wordt door ons zeer aanbevolen. De praktijk laat zien dat in de meeste gevallen slechts 3-5 behandelingen nodig zijn om de osteopathische dysfuncties, verantwoordelijk voor de posterior positionele plagiocefalie, te corrigeren. Herpositionering, de endocraniale liquorcirculatie en de groei van de hersenen zal in het verloop van de eerste levensjaren de plagiocefalie doen verdwijnen, dan wel aanzienlijk verminderen.



D. Discussie

Wanneer we de klassiek-medische, de manueel therapeutische en de osteopathische literatuur naast elkaar leggen merken we duidelijke verschillen op, maar toch ook een aantal opvallende raakpunten. De verschillen in filosofie en zienswijze dragen zeker bij tot een aantal moeilijk overbrugbare verschillen, die hopelijk na deze uiteenzetting iets dichterbij elkaar staan.

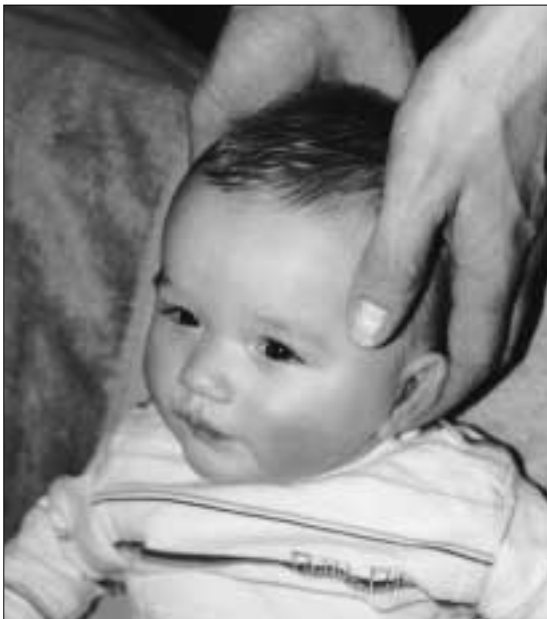Wat de directe etiologie van plagiocefalie betreft, kunnen de verschillende takken van de geneeskunde elkaar goed vinden. Foutieve positionering van het kind, intra-uteriene en perinatale problematiek worden aangeduid als de factoren die positionele occipitale plagiocefalie induceren. In welke mate het KISS-syndroom thuishoort in de problematiek van de plagiocefalie valt te bediscussieren. Toch worden dezelfde directe etiologische factoren beschreven, wordt er gesproken over een "faciale scoliosis", en ontstaan vaak dezelfde gevolgtletsels (asymmetrieën, vegetatieve stoornissen, e.d.). Enkel de osteopathische visie spreekt over een occipitale positionele plagiocefalie die (naast primair ook) secundair kan zijn aan andere letsels elders in het lichaam.

De diagnosestelling van plagiocefalie is ook vrij gelijklopend, zeker wat de inspectie betreft. Dezelfde kenmerken (occipitale afvlakking, contralaterale afvlakking, verschuiving van de oren, parallellogramvorm, e.d.) worden beschreven in de osteopathische en de klassiek-medische literatuur. Een correcte inspectie van de schedel, voorna-

melijk vanuit superior zicht, kan vroegtijdig plagiocefalie aan het licht brengen. Ook een duidelijke voorkeurshouding moet zo snel mogelijk gesignaleerd worden. De osteopathie verklaart een posterior positionele plagiocefalie aan de hand van een lateral strain letsel in het cranium. Zowel in diagnosestelling als in therapie, valt het bijgevolg op dat enkel de osteopaat de intrinsieke problemen van het cranium onderzoekt/behandelt.

Vooral wat de therapie betreft vinden we de meest uiteenlopende technieken. De manuele therapie beperkt zich tot een manipulatieve correctie van axis of atlas. De klassieke geneeskunde zal naast cervicale (fysiotherapeutische) behandeling, ook het cranium passief corrigeren met behulp van herpositionering of "helmtherapie". De literatuur toont goede resultaten van deze laatste therapievorm, doch voornamelijk op positioneel vlak. Er zijn geen onderzoeken bekend die, naast de vorm van het cranium, ook de mobiliteit ervan evalueren of de evolutie van de algemene toestand van het kind bekijken na de "helmtherapie".

Bij deze helmtherapie wordt ingewerkt op dat deel van het cranium welke niet onderhevig is (geweest) aan directe craniale compressie. De osteopaat behandelt in eerste instantie het primaire probleem (voorkeurshouding lichaam of cranium) en behandelt actief de schedel. Bij deze craniale behandeling heeft de osteopaat specifieke aandacht voor die regio van de schedel welke onderhevig is (geweest) aan craniale compressie. Craniale asymmetrie wordt craniaal behandeld; osteopathie is hierin uniek!



Figuur 27 ▲: Binnen de osteopathie worden bij pasgeborenen nooit manipulaties toegepast. Een rotatie voorkeur zoals bij Jelmer, posterior positionele plagiocefalie rechts, wordt behandeld middels een indirecte techniek. (foto NVO)



Figuur 28 ▲: Relaxatie van de suboccipitale musculatuur voorafgaande aan occipitale decompressie. Jelmer, 6 maanden, posterior positionele plagiocefalie rechts. (foto NVO)



Posterior positionele plagiocefalie: review van de literatuur en osteopathische benadering.

Een grootschalige follow-upstudie is nodig om deze visie te staven, toch klinkt het niet onlogisch dat de goede resultaten die door de passieve helmtherapie worden getoond, kunnen versneld worden door actieve therapie op de craniale structuren.

Mede omdat de osteopaat in staat is om intrinsieke craniale letsels te “voelen”, kan plagiocefalie al in een vroeg stadium worden gediagnosticeerd, nog voordat de symptomen door inwerking van de zwaartekracht zijn toegenomen. Het lijkt ons dan ook raadzaam om pasgeborenen standaard osteopathisch te laten onderzoeken, zeker na een problematische zwangerschap en/of bevalling.

De behandeling kan dan snel volgen en mogelijke secundaire pathologieën kunnen voorkomen worden. Iedereen is het erover eens dat “hoe vroeger behandeld, hoe beter de prognose”. Zowel de klassieke geneeskunde, als de osteopathie stellen vaak leer- en ontwikkelingsproblemen vast bij kinderen waarbij de plagiocefalie in het verleden niet of onvoldoende werd behandeld. Niettegenstaande deze mogelijke gevolgsels, kunnen craniale osteopathische technieken op latere termijn toch nog herstel opleveren. Magoun beschrijft namelijk dat de schedel na één jaar dan wel tweemaal zo groot is, maar dat het occiput dan nog steeds uit vier delen bestaat. De fissuren in het supraocciput zijn dan al aan het verdwijnen.²⁸

Behandeling tijdens het eerste levensjaar zal, dus ook volgens ons, de snelste vormverandering teweegbrengen. Op de leeftijd van drie jaar ossificeert het pars squamosa ten opzichte van het pars condylaris en pas op zesjarige leeftijd ossificeert het pars condylaris ten opzichte van het pars basilaris.²⁸ Dus ook na het eerste levensjaar kan adequate behandeling van het cranium geïndiceerd zijn. Frymann bestudeerde onder impuls van Dr. Sutherland in de 60er jaren ongeveer 1250 baby's. Alle baby's werden onderzocht binnen vijf dagen na de geboorte. De studie leerde haar dat ongeveer 10% van alle pasgeborene baby's een perfect mobiel craniaal systeem had. 10% van de pasgeborenen had ernstige trauma aan het hoofdje, die zelfs door een onervaren onderzoeker duidelijk werden gediagnosticeerd als plagiocefalie. De resterende 80% van de pasgeborenen vertoonden bepaalde “strain” patronen in het craniaal systeem. Een kleine 5 % van de pasgeborenen vertoonden een lateral, dan wel vertical strain patroon. In 20 % van de gevallen was unilaterale compressie van het occiput waarneembaar, waarbij rechtszijdige occipitale compressie 7 maal vaker werd waargenomen dan linkszijdige. Bovenstaande percentages tonen nogmaals het belang aan van vroegtijdig osteopathisch onderzoek bij een grote groep pasgeborenen.²⁶

In tegenstelling tot andere behandelwijzen is de osteopathische behandeling van posterior positionele plagiocefalie

mild te noemen. Recent onderzoek van Van Tintelen toont dan ook aan dat geen literatuur voorhanden is, die de osteopathische behandeling bij een pasgeborene afraadt.⁴⁵

De behandeling van plagiocefalie mag niet beperkt worden tot osteopathie alleen. Het is naar onze mening dan ook belangrijk om multidisciplinair te werken. De osteopaat kan de osteopathische letsels in het hele lichaam van de baby corrigeren en de mobiliteit bevorderen, maar daarnaast is een goede ondersteuning van de ouders en de fysiotherapeut aan te bevelen. De (kinder-) fysiotherapeut kan de actieve functie en ontwikkeling van de baby stimuleren. De ouders kunnen door herpositionering het kind verplichten op de andere zijde liggen. De inrichting van de kinderkamer en de plaats van het kinderzitje in de wagen zijn slechts een paar voorbeelden om de aandacht van het kind naar de niet aangedane zijde te bevorderen. Naast onderzoek en behandeling van het pasgeborene kind is een pre- en postnatale begeleiding van de moeder ook heel belangrijk. De praktijkervaring leert ons dat preventieve behandeling van de zwangere vrouw, vaak de beste preventieve therapie voor posterior positionele plagiocefalie is. Een goede vitaliteit van de moeder en een optimale mobiliteit van het moederlijk bekken zal een probleemloze passage van het kind door het geboortekanaal bevorderen en de kans op geboortetraumata verminderen. Misschien kan op die manier de incidentie van posterior positionele plagiocefalie bij de pasgeborene deels teruggedrongen worden.⁴⁶ Daarbij komt dat osteopathie ook effectief kan zijn bij “peripartum pelvic pain”, vaak geïnduceerd door zwangerschap en bevalling.⁴⁷

Bij het schrijven van dit reviewartikel viel op dat de behoefte aan onderzoek in de osteopathie heel groot is. Toch werden enkele betrouwbare experimentele onderzoeken vernoemd. Andere osteopaten-onderzoekers die in dit artikel werden geciteerd, hebben hun bevindingen uit hun jarenlange praktijkervaring neergeschreven, maar (nog) niet proefondervindelijk getoetst. Degelijk internationaal erkend, experimenteel onderzoek is voor de osteopathie een noodzaak om de dialoog met de klassiek-medische wereld vlotter te laten verlopen.

E. Conclusie

We kunnen concluderen dat er gemeenschappelijke punten zijn tussen de klassiek-medische en osteopathische wereld met betrekking tot posterior positionele plagiocefalie. Geboortetrauma en positionering van het kind liggen aan de basis van deze afwijking. Een vroegtijdige inspectie van het cranium van de pasgeborene kan plagiocefalie snel aan het licht brengen. Osteopathisch kunnen



we spreken van een primaire of een secundaire posterior positionele plagiocefalie. Hierbij wordt een lateral strain letsel in de SSB vastgesteld die als plagiocefalie tot uiting wordt gebracht. Wat de behandeling betreft is een multidisciplinaire aanpak aan te bevelen, waarin de osteopaat een duidelijke meerwaarde kan hebben, aangezien hij de

enige is die de intrinsieke problemen van de schedel onderzoekt en behandelt. Niettegenstaande de goede resultaten die verschillende osteopaten zien in de praktijk, is en blijft verder experimenteel onderzoek naar het effect van de osteopathische behandeling op posterior positionele plagiocefalie een noodzaak.

Abstract

In the last 10 years the frequency of neonates presenting with deformational occipital plagiocephaly has increased in pediatric, neurosurgical and osteopathic practices. The exact differential diagnosis of an abnormal head shape in an infant or a child is not always simple. In addition possible treatment options are widely discussed. This article gives a review of the Medline-literature in regard to diagnosis and treatment of posterior positional plagiocephaly. In connection with that, the osteopathic approach is mentioned and discussed. Regarding the literature of Medline and the osteopathic approach, we dare to say that they complete each other very well. Especially when we look at etiology and inspection of the abnormal head shape. Nevertheless osteopaths are the only practitioners who evaluate the strain patterns in the skull. Deformational occipital plagiocephaly can be induced by a lateral strain in the SSB. This strain pattern can be considered primary or secondary and will be treated taking this into account. In spite of the many positive results seen in daily osteopathic practice, further clinical investigation is needed to found the effect of some manual techniques on the treatment outcome of posterior positional plagiocephaly.

Referenties

- 1 PERKS J.: Plagiocephaly – What is the cause? *Aust. Fam. Physician*, 1998 Jun; 27(6): 461
- 2 OSKI F, McMILLAN J.: *Oski's Pediatrics: principles and practice*. 3rd edition, Lippincott Williams & Wilkins, 1999, Philadelphia, Pennsylvania.
- 3 TAEUSCH H.W., BALLARD R.A., AVERY ME.: *Schaffer and Avery's diseases of the newborn*. 6th edition, W.B. Saunders Company, 1991, Philadelphia.
- 4 HUANG M.H.S., GRUSS J.S., CLARREN S.K., MOURADIAN W.E., CUNNINGHAM M.L., ROBERTS T.S., LOESER J.D., CORNELL C.J.: The Differential diagnosis of Posterior Plagiocephaly: True Lambdoid Synostosis versus Positional Molding. *Plast. Reconstr. Surg.*, 1996 Oct; 98(5): 765-74. discussion 775-6.
- 5 MOSS SD: Nonsurgical, nonorthotic treatment of occipital plagiocephaly: what is the natural history of the misshapen neonatal head? *J. Neurosurg.*, 1997 Nov; 87(5): 667-70.
- 6 TURK AE, MCCARTHY JG, THORNE CH, WISOFF JH: The "Back to sleep campaign" and deformational plagiocephaly: is there cause for concern? *J. Craniofac. Surg.*, 1996 Jan; 7(1): 12-8.
- 7 PEITSCH WK, KEEFER CH, LABRIE RA, MULLIKEN JB: Incidence of cranial asymmetrie in healthy newborns. *Pediatrics*, 2002 Dec; 110(6): e72.
- 8 LITTLEFIELD TR, KELLY KM, POMATTO JK, BEALS SP: Multiple-birth Infants at higher risk for development of deformational plagiocephaly. *Pediatrics*, 1999 Mar; 103(3):565-9.
- 9 LITTLEFIELD TR, KELLY KM, POMATTO JK, BEALS SP: Multiple-birth Infants at higher risk for development of deformational plagiocephaly: II. Is one twin at higher risk? *Pediatrics*, 2002 Jan; 109(1): 19-25.
- 10 GOLDEN KA, BEALS SP, LITTLEFIELD TR, POMATTO JK: Sternocleidomastoid imbalance versus congenital muscular torticollis: their relationship to positional plagiocephaly. *Cleft Palate Craniofac. J.*, 1999 May; 36(3): 256-61.
- 11 VLES JSH, COLLA C, WEBER JW, BEULS E, WILMINK J, KINGMA H: Helmet versus nonhelmet treatment in nonsynostotic positional posterior plagiocephaly. *J. Craniofac. Surg.*, 2001 Jan; 12(1): 97.
- 12 HUANG MHS, MOURADIAN WE, COHEN SR, GRUSS JS: The differential diagnosis of abnormal head shapes: separating craniosynostosis from positional deformities and normal variants. *Cleft Palate Craniofac. J.*, 1998 May; 35(3): 204-11.
- 13 LOVEDAY BPT, dE CHALAIN TB: Active Counterpositioning or orthotic device to treat positional plagiocephaly? *J. Craniofac. Surg.*, 2001 Jul; 12(4): 308-13.
- 14 ST JOHN D, MULLIKEN JB, KABAN LB, PADWA BL: Anthropometric analysis of mandibular asymmetry in infants with deformational posterior plagiocephaly. *J. Oral Maxillofac. Surg.*, 2002 Aug; 60(8):873-7.
- 15 POLLACK IF, LOSKEN HW, FASICK P: Diagnosis and management of posterior plagiocephaly. *Pediatrics*, 1997 Feb; 99(2): 180-5.
- 16 <http://www.nicband.bigstep.com>
- 17 CARSON BS, MUNOZ D, GROSS G, VANDERKOLK CA, JAMES CS, GATES J, NORTH M, McKNIGHT M, GUARNIERI M: An assitive device for the treatment of positional plagiocephaly. *J. Craniofac. Surg.*, 2000 Mar; 11(2):177-83.
- 18 TEICHGRAEBER JF, AULT JK, BAUMGARTER J, WALLER A, MESSERSMITH M, GATENO J, BRAVENEC B, XIA J: Deformational posterior plagiocephaly: diagnosis and treatment. *Cleft. Palate Craniofac. J.*, 2002 Nov; 39(6):582-6.
- 19 KELLY KM, LITTLEFIELD TR, POMATTO JK, RIPLEY CE, BEALS SP, JOGANIC EF: Importance of early recognition and treatment of deformational plagiocephaly with orthotic cranioplasty. *Cleft. Palate Craniofac. J.*, 1999 Mar; 36(2):127-30.
- 20 MILLER RI, CLARREN SK: Long-term developmental outcomes in patients with deformational plagiocephaly. *Pediatrics*, 2000 Feb;105(2):E26



Posterior positionele plagiocefalie: review van de literatuur en osteopathische benadering.

- 21 PANCHAL J, AMIRSHEYBANI H, GURWITCH R, COOK V, FRANCEL P, NEAS B, LEVINE N: Neurodevelopment in children with single-suture craniosynostosis and plagiocephaly without synostosis. *Plast. Reconstr. Surg.*, 2001 Nov;108(6):1492-8; discussion 1499-500.
- 22 BIEDERMANN: Kinematic imbalances due to suboccipital strain in newborns. *J. Manual Medicine*, 1992; 6:151-6.
- 23 SACHER R: Labour and infantile cervical spine. Pathogenetical reflections and clinical findings. *Manuelle Medizin*, 2003; 41(1):9-14.
- 24 KOCH LE, GRAUMANN-BRUNT S: Kogelgelenk-induzierte Symmetriestörungen und deren Folgepathologien: Pilot Studie. *Manuelle Medizin*, 1999, 37(2),67-77.
- 25 VAN TINTELEN M: De effectiviteit van osteopathie, *De Osteopaat*, maart 2002, 3-12.
- 26 FRYMANN VM: Relation of disturbances of craniosacral mechanism to symptomatology of the newborn; study of 1250 infants, *JAOA* 1966, 65: 1059-1075.
- 27 ARBUCKLE B: The selected writings of Beryl E. Arbuckle ; American Academy of Osteopathy, 1994, Indianapolis, USA.
- 28 MAGOUN H I: Osteopathy in the cranial field , original edition, Sutherland Cranial teaching Foundation , 1951, Denver Colorado, USA.
- 29 SUTHERLAND W G: Teachings in the science of Osteopathy , AL Wales, The Sutherland Cranial teaching Foundation, 1990, Texas, USA.
- 30 FRYMANN V M: Lateral strains of the sphenobasilar synchondrosis (symfysis) , *Cranial Letter*, 1988, 41(2): 4-5.
- 31 SUTHERLAND W G: The cranial bowl, FreePress Company , 1939
- 32 FRYMANN V M: A study of the rhythmic motions of the living cranium. *JAOA*, 1971 may, 70: 928-45.
- 33 MOSKALENKO Y, FRYMANN V, WEINSTEIN G, SEMERNYA V, KRAVCHENKO T, MARKOVETS S, PANOVA A, MAIROVA N; Slow Rhythmic Oscillations within the human cranium; Phenomenology, Origin and Informational Significance, *Human physiology*, vol. 27 Nr. 2, 2001
- 34 FRYMANN VM: The expanding osteopathic concept, basic cranial course. American Academy of Osteopathy, 2000, Indianapolis, USA.
- 35 SLEGTE RGM, VALK J, LOHMAN AHM, ZONNEVELD FW: Cisternographic anatomy of the posterior cranial fossa: High resolution CT and MRI study. Van Gorcum, 1986, Assen/Maastricht, Nederland.
- 36 CARREIRO J: An osteopathic Approach to Children, Churchill Livingstone 2003, Edinburgh, GB.
- 37 FRYMANN VM: The trauma of birth. *Osteopathic annals* (5) ,may 1976, 197-205.
- 38 UPLEDGER J, VREDEVOOGD J: Craniosacral therapy, Eastland Press, 1983, Seattle, USA
- 39 GEHIN A: Atlas of Manipulative techniques for the cranium and face, eastland Press seattle, 1985, Seattle, USA.
- 40 STILL AT: The philosophy and mechanical principles of osteopathy, Osteopathic enterprise , 1986, Kirksville Mo., USA.
- 41 BECKER R: Life in motion, The osteopathic vision of Rollin Becker DO, Stillness press, 1997.
- 42 ZWEEDIJK FP: Drainage van de veneuze sinussen; een waardevolle techniek? , *De Osteopaat*, juli 2001, 2(2):12-5.
- 43 HUARD Y: De l'influence de la technique de drainage des sinus veineux sur la l'hemodynamique du crane, *revue OSTEO*, 2001, (53).
- 44 DEFANCE DE TERSANT C: Les sinus veineux du crane, une clé des migraines, de verlague, 1993.
- 45 VAN TINTELEN M.: De veiligheid van Osteopathie; een overzicht van de literatuur tussen 1966 en 2001. *De Osteopaat*, Dec 2001, 4, 22-30
- 46 BEKAERT WPI, ZWEEDIJK FP: Osteopathische behandeling van de zwangere vrouw *De Osteopaat*, Jul 2002, 3(2)
- 47 ZWEEDIJK R.: A study into the visceral aspect of peripartum pelvic pain. *Nieuwsbrief Osteopathie*, 1998, kwartaalnummer 2: 10-12.

Panta Rhei

CURSUS ORGANISATIE OSTEOPATHIE

Diploma Kinder Osteopathie

Panta Rhei organiseert voor het tweede jaar een opleiding kinder osteopathie(DKO). Deze opleiding voor osteopaten valt onder het bij- en nascholings programma en wordt als zodanig geaccrediteerd door de NRO. Het programma leidt niet tot een aparte registratie en is dus geen bedreiging voor de osteopathische eenheid in Nederland. De opleiding loopt over twee jaar en beslaat in totaal 252 uur.

In het eerste jaar worden algemene thema's behandeld zoals zwangerschap, bevalling, de behandeling van de zwangere vrouw, de pasgeborene, ontwikkeling van het kind, embryologie en ontwikkeling van de foetus en sensomotorische ontwikkeling.

In het tweede jaar komen thema's aan bod zoals het respiratoir systeem, digestief systeem, cardiovasculair systeem, het zenuwstelsel, leer- en gedragsstoornissen, behandeling van het gehandicapte kind, orthodontie, orthopedie etc.

Naast de osteopathische aspecten komen ook de klassieke aspecten aanbod om de student een compleet inzicht te geven in de problematiek van het kind.

Praktijk ervaring kan worden opgedaan in de speciale clinic die is opgezet voor de studenten DKO.



Docenten zijn osteopaten uit binnen en buitenland met grote ervaring op het gebied van kinder behandeling zoals: Hanneke Nusselein DO, Michéle Dangreau-Mussat DO, Torsten Liem DO, René Zweedijk DO, Stuart Korth DO directeur Osteopathic Center for Children London, Alain Abehsera MD DO, Walter McKone DO hoofd Children Clinic British School of Osteopathy.

De klassieke aspecten worden gegeven door kinderartsen, verloskundigen, ontwikkelingspsychologen en andere specialisten.

De opleiding wordt afgesloten met een eindwerk (geen thesis!!).

De opleiding wordt gegeven in het Conferentie Centrum Bovendonk te Hoeven bij Breda. Het schitterend gelegen centrum dient ook als locatie van de clinic.

De data van cursus jaar 2003-2004 zijn:

26-27 september, 31/10-2/11 (3 dagen!), 21-22 november, 16-17 januari 2004, 19-20 maart 2004, 4-15 mei 2004, 18-19 juni 2004.

De kosten van de opleiding zijn € 2350 per jaar.

Op 15 mei is er een info avond in het Mastbosch hotel Breda, Burg. Kerstenlaan 20, tel 076-565 00 50

(route op www.mastbosch.nl)

U kunt ons uitgebreide scholingsplan aanvragen:

Goudreinettestraat 1, 4421 LA Kapelle,